MINISTERIO DE SALUD
INSTITUTO NACIONAL DE OFTALMOLOGIA
"Dr. Francisco Contreras Campos"

REPUBLICA DEL PERU

Nº 006-2024-INO-D

# Resolución Directoral

Lima, 17 de Enero del 2024

**VISTOS:**

El Informe N° 043-2023-OGC-INO, Nota Informativa Nº 300-2023-DAEE-DEAEO/INO, Informe Nº 001-2023, Informe Nº 006-2024-OAJ/INO; y

**CONSIDERANDO:**

Que, mediante Decreto Supremo Nº 008-2017-SA, modificado por el Decreto Supremo Nº 011-2017-SA, se aprobó el Reglamento de Organización y Funciones del Ministerio de Salud, estableciendo al Instituto Nacional de Oftalmología "Dr. Francisco Contreras Campos", como un órgano desconcentrado del Ministerio de Salud, dependiente de la Dirección General de Operaciones en Salud;

Que, mediante Resolución Ministerial Nº 388-2022/MINSA, el Ministerio de Salud designó temporalmente al señor FELIX ANTONIO TORRES COTRINA, en el puesto de Director de Instituto Especializado (CAP-P Nº 001), de la Dirección General del Instituto Nacional de Oftalmología del Ministerio de Salud, en adición a sus funciones de Director Adjunto del citado Instituto;

Que, los artículos I, II y IV del Título Preliminar de la Ley Nº 26842, Ley General de Salud, dispone que la salud es condición indispensable del Desarrollo humano y medio fundamental para alcanzar el bienestar individual y colectivo, siendo que la protección de la salud es de interés público, siendo responsabilidad del Estado regularla, vigilarla y promoverla y que la salud pública es responsabilidad primaria del Estado;

Que, el artículo 9 del Decreto Supremo Nº 013-2006-SA, que aprueba el Reglamento de Establecimientos de Salud y Servicios Médicos de Apoyo, establece que "Los establecimientos de salud y servicios médicos de apoyo están obligados a garantizar la calidad y seguridad de la atención que ofrecen a sus pacientes, a proporcionarles los mayores beneficios posibles en su salud, a protegerlos íntegramente contra riesgos innecesarios y satisfacer sus necesidades y expectativas en los que corresponda"; asimismo, en el artículo 96 de la norma mencionada, establece que, a fin de dar cumplimiento a lo dispuesto en su artículo 9, los establecimientos de salud o servicio médico de apoyo, deben evaluar continuamente la calidad de la atención de salud que brinda;

Que, mediante Resolución Ministerial Nº 302-2015/MINSA del 14 de mayo del 2015, se aprobó la Norma Técnica de salud Nº 117-MINSA/DGSP-V.01" Norma Técnica de Salud para la Elaboración y Uso de Guías de Práctica Clínica del Ministerio de Salud, cuya finalidad es contribuir a la calidad y seguridad de las atenciones de salud respaldadas por Guías de Práctica Clínica, basadas en evidencias científicas, ofreciendo el máximo beneficio y el mínimo riesgo para los usuarios de las prestaciones en salud, así como la optimización y racionalización del uso de los recursos;

Que, el numeral 5.7 de las Disposiciones Generales de la acotada norma, señala que los establecimientos de salud del segundo y tercer nivel, públicos y privados, están obligados a disponer, implementar y aplicar el uso de Guías Prácticas Clínicas (GPC), referidas a las patologías de mayor demanda en su perfil epidemiológico;

MINISTERIO DE SALUD I.N.O. Dirección General V°B°

MINISTERIO DE SALUD V°B° Of. Asesoría Jurídica Instituto Nacional de Oftalmología

INSTITUTO NACIONAL DE OFTALMOLOGIA REPUBLICA DEL PERU

INSTITUTO NACIONAL DE OFTALMOLOGIA DEPARTAMENTO DE EMERGENCIA V°B°

INSTITUTO NACIONAL DE OFTALMOLOGIA V°B° Oficina de Gestión de la Calidad

F ALARCÓN

Que, el artículo 1° del Reglamento de Organización y Funciones del Instituto Nacional de Oftalmología, aprobado mediante Resolución Ministerial N° 447-2009/MINSA y modificado por la Resolución Ministerial N° 660-2010/MINSA, establece que el Instituto Nacional de Oftalmología es un órgano desconcentrado del Ministerio de Salud, responsable del desarrollo de la investigación científica e innovación de la metodología, tecnología y normas, para su difusión y aprendizaje por los profesionales y técnicos del Sector Salud, así como en la asistencia altamente especializada. Entre sus principales funciones, artículo 3°, se consignan las siguientes: a) Innovar permanentemente las normas, métodos y técnicas para la salud en el campo de la Oftalmología y d) Mantener la eficacia, calidad y eficiencia en la prestación de servicios especializados de salud en el campo de la oftalmología;

Que, el artículo 32° del mencionado Reglamento, señala que el Departamento de Emergencia, es la Unidad Orgánica encargada de atender a los pacientes en situación de emergencia, depende de la Dirección Ejecutiva de Atención Especializada en Oftalmología; y tiene entre otras funciones: literal h) Proponer y participar en la actualización y perfeccionamiento de las guías y protocolos de trabajo asistencial en el ámbito de su competencia;

Que, asimismo, el artículo 12 del citado Reglamento, establece que la Oficina de Gestión de la Calidad, es el órgano encargado de implementar el Sistema de Gestión de la Calidad en el INO, para la mejora continua de la calidad de los procesos asistenciales y administrativos de atención al paciente y, una de sus funciones es, literal d) Asesorar en la formulación de normas, guías de atención y procedimientos de atención al paciente;

Que, el numeral 72.2 del artículo 72 del Texto Único Ordenado de la Ley N° 27444, Ley del Procedimiento Administrativo General, aprobado mediante Decreto Supremo N° 004-2019-JUS, señala que cada entidad es componente para realizar las tareas materiales internas necesarias para el eficiente cumplimiento de su misión y objetivos;

Que, mediante Resolución Directoral N° 281-2022-INO-D de fecha 30 de diciembre de 2022, se aprobó el Plan Operativo Institucional (POI) Anual 2023 del Instituto Nacional de Oftalmología – INO *"Dr. Francisco Contreras Campos"*, en donde se establece como misión de la Institución "Mejorar la calidad de vida de la población desarrollando investigación e innovación tecnológica, docencia y atención oftalmológica de la patología de mayor complejidad, proponiendo normas a la autoridad nacional de salud"; y, entre sus funciones generales consigna, mantener eficacia, calidad y eficiencia en la prestación de servicios especializados en el campo de la Oftalmología;

Que, mediante Resolución Directoral N° 055-2023-INO-D de fecha 03 de abril del 2023, se aprueba la Directiva Administrativa N° 001-INO/OEPE-2023 "Directiva Administrativa para la Elaboración de Documentos Normativos en el Instituto Nacional de Oftalmología - INO *"Dr. Francisco Contreras Campos"*, cuyo objetivo es establecer disposiciones técnicas y operativas para la planificación, formulación, aprobación, difusión, implementación y evaluación de los Documentos Normativos en el Instituto Nacional de Oftalmología - INO *"Dr. Francisco Contreras Campos"*;

Que, en ese sentido, mediante Nota Informativa N° 300-2023-DAEE-DEAEO/INO y en atención al Informe N° 001-2023, el Jefe del Departamento de Atención Especializada en Emergencia, remitió a la Dirección Ejecutiva de Atención Especializada en Oftalmología, la propuesta de Guía de Procedimiento Asistencial para Diagnóstico y Tratamiento de la Dacriocistitis Aguda en el Instituto Nacional de Oftalmología – INO *"Dr. Francisco Contreras Campos"*;

Que, con el asentimiento correspondiente, la Dirección Ejecutiva de Atención Especializada en Oftalmología, según consta en la Hoja de Envío de Tramite General, remitió la referida propuesta al Director de Instituto Especializado; y este a su vez lo remitió a la Oficina de Gestión de la Calidad para el Informe correspondiente;

F ALARCON

# DIRECCIÓN EJECUTIVA DE ATENCIÓN ESPECIALIZADA EN OFTALMOLOGÍA

# DEPARTAMENTO DE ATENCIÓN ESPECIALIZADA EN EMERGENCIA

## GUÍA DE PROCEDIMIENTO ASISTENCIAL PARA DIAGNÓSTICO Y TRATAMIENTO DE LA DACRIOISTITIS AGUDA EN EL INSTITUTO NACIONAL DE OFTALMOLOGÍA - INO *"DR. FRANCISCO CONTRERAS CAMPOS".*

**LIMA-PERÚ**

**2023**

INSTITUTO NACIONAL DE OFTALMOLOGÍA
DEPARTAMENTO DE EMERGENCIA
V°B°

# GUÍA TÉCNICA : GUÍA DE PROCEDIMIENTO ASISTENCIAL PARA DIAGNÓSTICO Y TRATAMIENTO DE LA DACRIOISTITIS AGUDA EN EL INSTITUTO NACIONAL DE OFTALMOLOGÍA - INO *"DR. FRANCISCO CONTRERAS CAMPOS".*

## I. FINALIDAD

Brindar las bases para el manejo rápido y oportuno de la dacriocistitis aguda y contribuir a la reducción de la morbilidad y complicaciones por esta patología.

## II. OBJETIVO

Establecer los criterios técnicos para el tamizaje, diagnóstico, tratamiento, referencia y control de la dacriocistitis aguda en el Instituto Nacional de Oftalmología - INO *"Dr Francisco Contreras Campos"*

## III. ÁMBITO DE APLICACIÓN

La presente guía de práctica clínica es para aplicación en el Instituto Nacional de Oftalmología – INO "*Dr. Francisco Contreras Campos*".

## IV. NOMBRE DEL PROCEDIMIENTO A ESTANDARIZAR

### 4.1. INFLAMACIÓN AGUDA NO ESPECÍFICA DE LAS VÍAS LAGRIMALES (H04.03)

## V. CONSIDERACIONES GENERALES

### 5.1. Definiciones Operativas

Dacriocistitis aguda. Es la inflamación aguda, de origen generalmente infeccioso, del saco lagrimal y los tejidos blandos perisaculares causada por la obstrucción distal del conducto nasolagrimal. Se caracteriza por la aparición brusca de dolor, edema y eritema por debajo del tendón cantal medial[1,2].

### 5.2. CONCEPTOS BÁSICOS

La dacriocistitis de origen bacteriano constituye hasta el 94,9% de todas las dacriocistitis[3], siendo las de origen viral y micótico menos comunes.

El perfil microbiológico varía de acuerdo a cada región. En diversos estudios de pacientes con dacriocistitis aguda se aíslan con mayor frecuencia bacterias gram positivas con el Staphylococcus aureus a la cabeza, seguido de sthaphylococcus coagulasa negativos y Streptococos sp. Por otro lado, se reportan cada vez con mayor frecuencia gram negativos como Pseudomona aeruginosa, Klebsiella sp y Escherichia coli[3–7].

El sistema de drenaje lagrimal se inicia en los puntos lagrimales superior e inferior, los cuales se continúan con los canalículos lagrimales en su porción vertical y horizontal. Los canalículos superior e inferior se fusionan para formar el canalículo común en el 94% de las personas antes de ingresar al saco lagrimal, el cual finalmente se continúa con el conducto nasolagrimal que desemboca en el meato inferior[7].

INSTITUTO NACIONAL DE OFTALMOLOGÍA
V°B°
DEPARTAMENTO DE EMERGENCIA

La dacriocistitis aguda se produce por obstrucción congénita o adquirida de la porción distal del conducto nasolagrimal. Esto a su vez origina una falla en el drenaje y el consecuente acúmulo de secreción mucosa y detritus bacteriano en el saco lagrimal. A medida que la secreción se acumula producirá distensión progresiva del saco lagrimal, lo cual puede bloquear el canalículo común, favoreciendo la infección y creación de abscesos[8].

Los patógenos pueden provenir del saco conjuntival, la cavidad nasal o la mucosa sinusal[7].

### 5.3. Requerimientos Básicos

- Lámpara de hendidura
- Linterna
- Médico capacitado

## VI. CONSIDERACIONES ESPECÍFICAS

### 6.1. Cuadro clínico

#### 6.1.1. Síntomas y signos:

- Edema y eritema por debajo del tendón cantal medial
- Distensión del saco lagrimal
- Dolor variable
- Lagrimeo
- Secreciones purulentas que drenan por fosa lagrimal, punto lagrimal o fistulizan a la piel

### 6.2. Diagnóstico

#### 6.2.1. Criterios de diagnóstico

**Anamnesis:** El paciente acude refiriendo síntomas característicos (ver sección 6.1.1) asociado en la mayoría de casos al antecedente de lagrimeo persistente o intermitente.

**Exploración física:**
Clásicamente durante el examen se evidencia tumefacción dolorosa por debajo del tendón cantal medial con o sin expresión de pus a la digitopresión; sin embargo, se recomienda realizar una evaluación completa y rigurosa con el fin de descartar compromiso orbitario, haciendo énfasis en la medición de la agudeza visual, movimientos oculares y función del nervio óptico[8].

#### 6.2.2. Diagnóstico Diferencial[11]

INSTITUTO NACIONAL DE OFTALMOLOGIA
DEPARTAMENTO DE EMERGENCIA

- Tumores inflamatorios del saco lagrimal (sarcoidosis, síndrome de Wegener)
- Neoplasias del saco lagrimal (linfoma, papiloma epitelial, carcinoma)
- Celulitis pre y postseptal

## 6.3. EXÁMENES AUXILIARES[8,11]

En la mayoría de casos el diagnóstico es clínico.

### 6.3.1. Microbiología

Es importante obtener cultivos para identificación de patógenos específicos y sensibilidad, incluso deben indicarse hemocultivos en pacientes febriles o inmunosuprimidos. Se pueden obtener cultivos de fondo de saco conjuntival o secreción de saco lagrimal por presión o punción [12].

### 6.3.2. Imágenes

La tomografía computarizada puede ayudarnos en la visualización de dacriolitos, neoplasias u otras causas de obstrucción, además nos excluye problemas anatómicos y nos define la extensión de la infección.

## 6.4. MANEJO SEGÚN NIVEL DE COMPLEJIDAD Y CAPACIDAD RESOLUTIVA.

### 6.4.1. Medidas generales y preventivas

Ante un caso de dacriocistitis aguda debe iniciarse el manejo del dolor. De manera general iniciar con un analgésico vía oral o intramuscular y se recomienda al paciente colocarse compresas tibias en región de saco lagrimal.

### 6.4.2. Terapéutica

a) **Manejo en el departamento de atención especializada en emergencias.** Se iniciará antibióticoterapia empírica de acuerdo al estado general del paciente, como se señala a continuación.

<u>Paciente adulto sin signos de celulitis</u>[11–13].
Iniciar tratamiento ambulatorio vía oral de acuerdo a los siguientes esquemas:

- Amoxicilina 875mg + ácido clavulámico 125mg VO cada 8 horas durante 7-10 días.
- Cefalexina 500mg VO cada 6 horas durante 7-10 días.
- Ciprofloxacino 500mg VO cada 12horas +/- clindamicina 300 mg VO cada 6 horas durante 7-10 días.

Se recomienda evaluar la respuesta terapéutica 48 o 72 horas luego de iniciado el tratamiento empírico. Si no existe mejoría se debe

cambiar el esquema antibiótico. En el caso de contar con antibiograma modificar el tratamiento en base al perfil de sensibilidad.

Si el paciente presenta absceso de saco lagrimal se puede realizar incisión y drenaje percutáneo bajo anestesia regional (bloqueo de nervio infraorbitario) con o sin colocación de dren. Este procedimiento no solo brinda confort inmediato al paciente sino también parece estar asociado a una mejor respuesta terapéutica[14].

Paciente adulto con signos de compromiso orbitario
Hospitalización para inicio de tratamiento parenteral. Realizar plan de trabajo para evaluación y descarte de celulitis orbitaria.

- Cefazolina 1g cada EV 8 horas + gentamicina 1mg/Kg EV cada 8 horas
- Vancomicina 1g EV cada 12 horas + ceftazidima 1g EV cada 12 horas

Paciente pediátrico[15–17]
La dacriocistitis aguda es poco común en niños. El tratamiento debe ser instaurado de inmediato y con monitoreo estricto por el alto riesgo de complicaciones.

Si bien no hay un consenso, usualmente se inicia tratamiento endovenoso. Cabe resaltar que cada caso debe ser evaluado de forma individual. Se ha reportado que hasta el 30% de los casos se pueden resolver con tratamiento vía oral y no requerir ingreso hospitalario.

- Amoxicilina/ácido clavulámico (500mg/50mg) 100 mg/Kg/día EV dividido en 4 dosis
- Cefaclor 20-40mg dividido cada 8 horas VO

b) **Manejo en el departamento de oculoplástica.** El tratamiento antibiótico es efectivo en la mayoría de los casos, sin embargo es necesario evaluar y tratar el origen de la obstrucción de manera definitiva (p.e. dacriocistorrinostomía externa o endonasal).

Pacientes en tratamiento ambulatorio que presenten buena respuesta terapéutica serán derivados por vía regular al departamento de oculoplástica. El tratamiento definitivo será determinado por el médico subespecialista en cirugía oculoplástica, quien se encargará del control, seguimiento y alta del paciente.

Los pacientes hospitalizados, con cuadros severos o mala evolución clínica deben ser evaluados de manera prioritaria para manejo por la subespecialidad.

INSTITUTO NACIONAL DE OFTALMOLOGIA
DEPARTAMENTO DE EMERGENCIA
V°B°

**6.4.3. Efectos adversos y colaterales del tratamiento**

El uso de antibióticos puede producir múltiples efectos secundarios que varían de muy leve a severos. Los más comunes son: náuseas, gastralgia, diarrea, salpullido, reacciones alérgicas.

**6.4.4. Signos de alarma**

Instruir al paciente para que acuda lo antes posible al departamento de emergencia del INO si presenta los siguientes signos de alarma: disminución brusca de agudeza visual, proptosis (protrusión del globo ocular), restricción o dolor con los movimientos oculares.

**6.4.5. Criterios de alta**

Se considera el alta médica cuando los signos y síntomas del cuadro agudo hayan remitido por completo.

**6.4.6. Pronóstico**

Por lo general el pronóstico es bueno ya que el cuadro agudo se controla adecuadamente con antibioticoterapia.

## 6.5. COMPLICACIONES

- Conjuntivitis tóxica
- Úlceras corneales
- Fístula nasolagrimal
- Absceso de saco lagrimal
- Celulitis preseptal
- Celulitis orbitaria

## 6.6. CRITERIOS DE REFERENCIA Y CONTRAREFERENCIA

El paciente una vez diagnosticado es tratado de acuerdo a la capacidad resolutiva del establecimiento de salud.

**6.6.1. Criterios de referencia**: En caso de mala evolución clínica con necesidad de internamiento y manejo multidisciplinario (p.e. otorrinolaringología, cirugía de cabeza y cuello) referir al paciente a un hospital general.

**6.6.2. Criterios de contrarreferencia**: Una vez que el paciente haya sido dado de alta por el médico subespecialista en cirugía oculoplástica, se indica el alta de la institución y contrarreferencia al establecimiento de origen para seguimiento.

INSTITUTO NACIONAL DE OFTALMOLOGIA
DEPARTAMENTO DE EMERGENCIA
Vº Bº

## 6.7. FLUXOGRAMA / ALGORITMO.

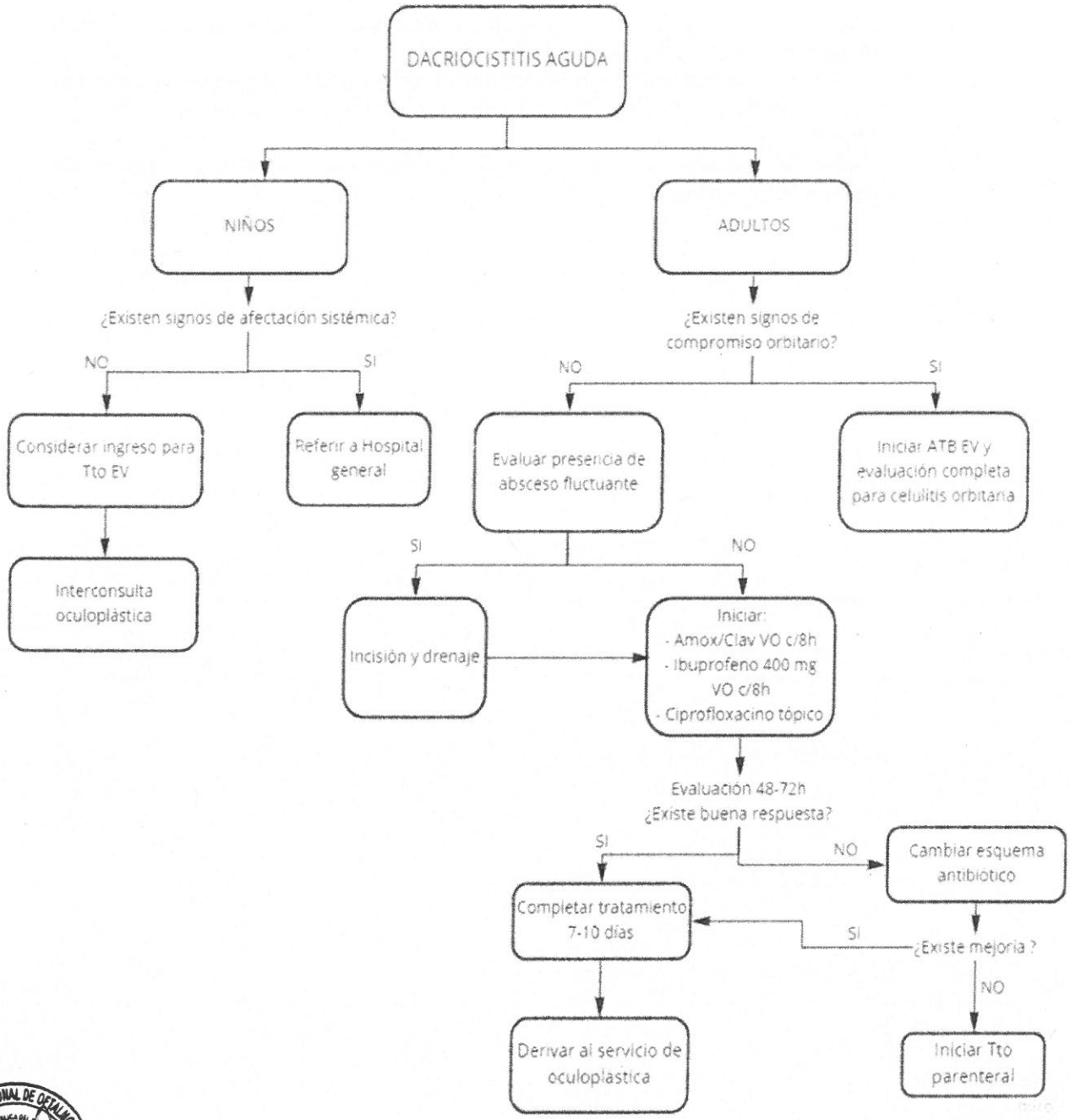

## VII. RECOMENDACIONES

**7.1** Evaluar adecuadamente la presencia de signos de compromiso orbitario para determinar la complejidad del tratamiento.

**7.2** Solicitar la evaluación por el subespecialista en cirugía oculoplástica para el manejo definitivo de los factores predisponentes (p.e. obstrucción de vías lagrimales).

**7.3** Referir al paciente en caso de mala respuesta terapéutica con signos de compromiso sistémico.

INSTITUTO NACIONAL DE OFTALMOLOGIA
DEPARTAMENTO DE EMERGENCIA
V°B°

## VIII. BIBLIOGRAFÍA


1. Ali, M. J. *Atlas of Lacrimal Drainage Disorders.* (Springer Singapore, 2018). doi:10.1007/978-981-10-5616-1.
2. 2019-2020 Basic and Clinical Science Course, Section 07 Oculofacial Plastic and Orbital Surgery eBook.pdf.
3. Luo, B. *et al.* The microbiologic spectrum of dacryocystitis. *BMC Ophthalmol* **21**, 29 (2021).
4. Chung, S. Y., Rafailov, L., Turbin, R. E. & Langer, P. D. The microbiologic profile of dacryocystitis. *Orbit* **38**, 72–78 (2019).
5. Shah, C. & Santani, D. A comparative bacteriological profile and antibiogram of dacryocystitis. *Nep J Oph* **3**, 134–139 (1970).
6. ijo-07-05-864.pdf.
7. *The Lacrimal System.* (Springer International Publishing, 2015). doi:10.1007/978-3-319-10332-7.
8. Azarbod, P. & Khaw, P. T. *Key Clinical Topics in Ophthalmology.* (JP Medical Ltd, 2020).
9. Bharathi, M. J. *et al.* Comparative bacteriology of acute and chronic dacryocystitis. *Eye* **22**, 953–960 (2008).
10. Mills, D. M., Bodman, M. G., Meyer, D. R. & Morton, A. D. The Microbiologic Spectrum of Dacryocystitis: A National Study of Acute Versus Chronic Infection. *Ophthalmic Plastic & Reconstructive Surgery* **23**, 302–306 (2007).
11. Aaron Fay, Peter J Dolman - Diseases and Disorders of the Orbit and Ocular Adnexa-Elsevier (2016).pdf.


INSTITUTO NACIONAL DE OFTALMOLOGIA
DEPARTAMENTO DE EMERGENCIA

12. Pinar-Sueiro, S. *et al.* Dacryocystitis: Systematic Approach to Diagnosis and Therapy. *Curr Infect Dis Rep* **14**, 137–146 (2012).
13. Ali, M. J., Joshi, S. D., Naik, M. N. & Honavar, S. G. Clinical Profile and Management Outcome of Acute Dacryocystitis: Two Decades of Experience in a Tertiary Eye Care Center. *Seminars in Ophthalmology* **30**, 118–123 (2015).
14. Boulos, P. R. & Rubin, P. A. D. A Lacrimal Sac Abscess Incision and Drainage Technique. *ARCH OPHTHALMOL* **126**, 4 (2008).
15. Ali, M. J. Pediatric Acute Dacryocystitis. *Ophthalmic Plastic & Reconstructive Surgery* **31**, 341–347 (2015).
16. Alaboudi, A., Al-Shaikh, O., Fatani, D. & Alsuhaibani, A. H. Acute dacryocystitis in pediatric patients and frequency of nasolacrimal duct patency. *Orbit* **40**, 18–23 (2021).
17. Prat, D., Magoon, K., Revere, K. E., Katowitz, J. A. & Katowitz, W. R. Management of Pediatric Acute Dacryocystitis. *Ophthalmic Plastic and Reconstructive Surgery* **37**, 482–487 (2021).

INSTITUTO NACIONAL DE OFTALMOLOGIA
REPUBLICA DEL PERU
Vº Bº
DEPARTAMENTO DE EMERGENCIA