MINISTERIO DE SALUD
INSTITUTO NACIONAL DE OFTALMOLOGIA
"Dr. Francisco Contreras Campos"

REPUBLICA DEL PERU

N° 119-2021-INO-D

Resolución Directoral

Lima, 13 de Agosto del 2021

Vistos: La Nota Informativa N° 063-2021-DAEOPE-DEAEO/INO, Carta N° 131.2021-AFB-INO, y;

CONSIDERANDO:

Que, la Ley N° 26842, Ley General de Salud en el numeral VI del Título Preliminar, señala que es de interés público la provisión de servicios de salud, cualquiera sea la persona o institución que los provea. Es responsabilidad del Estado promover las condiciones que garanticen una adecuada cobertura de prestación de salud a la población, en términos socialmente aceptables de seguridad, oportunidad y calidad;

Que, en el artículo 1° del Reglamento de Organización y Funciones del Instituto Nacional de Oftalmología aprobado, mediante Resolución Ministerial N° 447-2009/MINSA, modificado por la Resolución Ministerial N° 660-2010/MINSA, se establece que el Instituto Nacional de Oftalmología, es un órgano desconcentrado del Ministerio de Salud, responsable del desarrollo de la investigación científica e innovación de la metodología, tecnología y normas, para su difusión y aprendizaje por los profesionales y técnicos del Sector Salud, así como en la asistencia altamente especializada; tiene entre sus principales funciones innovar permanentemente las normas, métodos y técnicas, así como, mantener la eficacia, calidad y eficiencia en la prestación de servicios especializados de salud en el campo de la oftalmología;

Que, el artículo 23° del Reglamento antes mencionado, prescribe que la Dirección Ejecutiva de Atención Especializada en Oftalmología, es el órgano encargado de brindar la innovación, actualización, difusión y aplicación de los conocimientos, métodos y técnicas de la atención especializada en oftalmología y sus principales patologías;

Que, conforme al Plan Operativo Institucional (POI) Anual 2021, aprobado mediante Resolución Directoral N° 123-2020-INO-D, el Instituto Nacional de Oftalmología *"Dr. Francisco Contreras Campos"* tiene como misión *"Mejorar la calidad de vida de la población desarrollando investigación e innovación tecnológica, docencia y atención oftalmológica de la patología de mayor complejidad, proponiendo normas a la autoridad nacional de salud"*;

Que, la Norma Técnica de Salud para la Elaboración y Uso de Guías de Práctica Clínica del Ministerio de Salud aprobada por la Resolución Ministerial N° 302-2015/MINSA, en el Título V, numeral 5.1, Definiciones Operativas, establece que: *"Las Guías de Práctica Clínica (GPC) son un conjunto de recomendaciones desarrolladas de forma sistemática para ayudar a profesionales y a pacientes a tomar decisiones sobre la atención sanitaria más apropiada, y a seleccionar las opciones diagnósticas o terapéuticas más adecuadas a la hora de abordar un problema de salud o una condición clínica especifica."*;

Que, el numeral 6.7.2 de la Norma Técnica de Salud para la elaboración y uso de guías de Práctica Clínica del Ministerio de Salud, establece que: *"Los Establecimientos de Salud categoría II-1 al III-2, podrán elaborar las Guías de Práctica Clínica de acuerdo al perfil epidemiológico de su demanda, siempre y cuando no se cuente con las GPC del nivel nacional o regional, siguiendo lo establecido en la presente NTS, en lo que corresponde. Se aprueba con Resolución Directoral del establecimiento de salud."*;

Que, mediante Resolución Ministerial N° 414-2015/MINSA se aprobó el Documento Técnico: "Metodología para la elaboración de Guías de Práctica Clínica", el cual tiene como finalidad: "Estandarizar la metodología para la generación de GPC en los establecimientos de salud públicos del Sector Salud a través de un marco y herramientas metodológicos necesarios, que permitan la elaboración de una GPC de calidad, basada en la mejor evidencia disponible.";

Que, mediante Resolución Ministerial N° 519-2006/MINSA se aprueba el Documento Técnico: "Sistema de Gestión de la Calidad en Salud", norma que tiene como objetivo general mejorar continuamente la calidad de los servicios, recursos, y tecnología del sector salud mediante el desarrollo de una cultura de calidad, sensible a las necesidades y expectativas de los usuarios externos e internos;

Que, en atención a la Carta N° 131.2021-AFB-INO el Jefe del Departamento de Atención Especializada en Oftalmología Pediátrica y Estrabología, mediante Nota Informativa N° 063-2021-DAEOPE-DEAEO/INO remite a la Dirección Ejecutiva de Atención Especializada en Oftalmología la Guía Técnica: Guía de Práctica Clínica para el Diagnóstico y Tratamiento del Glaucoma Congénito Primario del Instituto Nacional de Oftalmología "*Dr. Francisco Contreras Campos*", para su revisión y aprobación;

Que, el Director Ejecutivo de la Oficina Ejecutiva de Planeamiento Estratégico en el expediente de trámite de la guía antes mencionada, opinó favorablemente a la propuesta de la guía antes mencionada;

Que, la Guía de Práctica Clínica para el Diagnóstico y Tratamiento del Glaucoma Congénito Primario, tiene como finalidad abordar la prevención, detección temprana, diagnóstico, tratamiento y seguimiento del glaucoma congénito primario;

Con la visación del Director Ejecutivo de la Dirección Ejecutiva de Atención Especializada en Oftalmología, del Director Ejecutivo de la Oficina Ejecutiva de Planeamiento Estratégico y del Jefe de la Oficina de Asesoría Jurídica y; de conformidad con la facultad conferida en el artículo 6° del Reglamento de Organización y Funciones del Instituto Nacional de Oftalmología, aprobado por Resolución Ministerial N° 447-2009/MINSA, modificado por Resolución Ministerial N° 660-2010/MINSA.

SE RESUELVE:

Artículo 1°.- APROBAR la Guía Técnica: Guía de Práctica Clínica para el Diagnóstico y Tratamiento del Glaucoma Congénito Primario del Instituto Nacional de Oftalmología "*Dr. Francisco Contreras Campos*", el cual consta de veintiocho (28) folios, los mismos que forman parte integrante de la presente Resolución.

Artículo 2°.- AUTORIZAR al responsable del Portal de Transparencia la publicación de la presente Resolución en el Portal Web del Instituto Nacional de Oftalmología *"Dr. Francisco Contreras Campos"* www.ino.gob.pe.

Regístrese y comuníquese.

PERÚ Ministerio de Salud Instituto Nacional de Oftalmología

DRA. MALENA TOSHIKAMA FERNÁNDEZ
DIRECTORA GENERAL (e)
CMP 27620 R.N.E. 14042

PERÚ | Ministerio de Salud

INO INSTITUTO NACIONAL DE OFTALMOLOGÍA
"Dr. Francisco Contreras Campos"

DEPARTAMENTO DE ATENCIÓN ESPECIALIZADA EN OFTALMOLOGÍA PEDIÁTRICA Y ESTRABOLOGÍA

Guía Técnica: Guía de Práctica Clínica para el Diagnóstico y Tratamiento del Glaucoma Congénito Primario

Versión extensa

LIMA – PERÚ

2021

Malena Tomihama Fernández
Médico Oftalmólogo
Directora General del Instituto Nacional de Oftalmología

Betty Keiko Arakaki Miyahira
Médico Oftalmólogo
Directora Adjunta

Emerson Mantilla Tirado
Médico Oftalmólogo
Director Ejecutivo de la Dirección Ejecutiva de Atención Especializada en Oftalmología

Juan Carlos Castro Rodríguez
Médico Oftalmólogo
Jefe del Departamento de Atención Especializada en Oftalmología Pediátrica y Estrabología

Elaboración:

Abel Flores Boza
Médico Oftalmólogo
Departamento de Atención Especializada en Oftalmología Pediátrica y Estrabología

Revisión:

M.O. Malena Tomihama Fernández
M.O. Betty Keiko Arakaki Miyahira
M.O. Juan Carlos Castro Rodriguez

GUÍA TÉCNICA: GUÍA DE PRÁCTICA CLÍNICA PARA EL DIAGNÓSTICO Y TRATAMIENTO DEL GLAUCOMA CONGÉNITO PRIMARIO EN EL INSTITUTO NACIONAL DE OFTALMOLOGÍA - INO "*DR. FRANCISCO CONTRERAS CAMPOS*"

	Nombre y Apellidos	Órgano / Unidad Orgánica	Firma
Elaborado por:	**Abel Flores Boza** Médico Oftalmólogo Departamento de Atención Especializada en Oftalmología Pediátrica y Estrabología	DAEOPE	
Revisado por:	**Malena Tomihama Fernández** Médico Oftalmólogo Directora General **Betty Keiko Arakaki Miyahira** Médico Oftalmólogo Directora Adjunta	DIRECCIÓN GENERAL	
	Lic. Alfonso Siguayro Loli **Contador Público Colegiado** Director Ejecutivo de la Oficina Ejecutiva de Planeamiento Estratégico	OEPE	
Aprobado por:	**Malena Tomihama Fernández** Médico Oftalmólogo Directora General del Instituto Nacional de Oftalmología	DIRECCIÓN GENERAL	

DESARROLLO DE LA GUÍA DE PRÁCTICA CLÍNICA ADAPTADA

1. PREPARACIÓN

Guía de Práctica Clínica para el Diagnóstico y Tratamiento del Glaucoma Congénito Primario

2. FORMULACIÓN

2.1 Grupo Elaborador

- Juan Castro Rodríguez. Médico Oftalmólogo, Subespecialista en Oftalmología Pediátrica y Estrabismo. Instituto Nacional de Oftalmología "*Dr. Francisco Contreras Campos*"
- Abel Flores Boza, Médico Oftalmólogo, Subespecialista en Oftalmología Pediátrica y Estrabismo. Instituto Nacional de Oftalmología "*Dr Francisco Contreras Campos*"
- Beatriz Velásquez Alvarado. Médico Oftalmólogo. Subespecialista en Oftalmología Pediátrica y Estrabismo. Instituto Nacional de Oftalmología "*Dr. Francisco Contreras Campos*"

2.2 Declaración de Conflicto de Intereses

El Grupo Elaborador declara no tener conflicto de interés financiero, profesional alguno en la elaboración de la presente Guía

2.3 Formulación de las preguntas clínicas de la Guía de Práctica Clínica para el Diagnóstico y Tratamiento del Glaucoma Congénito Primario

- ¿Cuál es la definición y manifestaciones clínicas del glaucoma congénito primario?
- ¿Cuáles son los factores de riesgo del glaucoma congénito primario?
- ¿Cuáles son los criterios para realizar el diagnóstico de glaucoma congénito primario?
- ¿Cuáles son las estrategias que han demostrado ser eficaces para la prevención del glaucoma congénito primario?
- ¿Cuáles son las alternativas terapéuticas que han demostrado ser eficaces para el manejo del glaucoma congénito primario?
- ¿Cuáles son los factores pronóstico para un paciente que presenta glaucoma congénito primario?
- ¿Cómo se hace el seguimiento de un paciente que presenta glaucoma congénito primario?

3. BÚSQUEDA Y EVALUACIÓN DE GUÍAS DE PRÁCTICA CLÍNICA EXISTENTE GPC

Una vez planteadas las preguntas clínicas, el Grupo Elaborador procedió a realizar una búsqueda sistemática de GPC orientada a identificar las guías internacionales de glaucoma congénito primario disponibles hasta el 2021. Los sitios en los que se realizó la búsqueda se citan a continuación:

INSTITUTO NACIONAL DE OFTALMOLOGÍA
REPÚBLICA DEL PERÚ
Dpto. de Atención Especializada en Oftalmología Pediátrica y Estrabismo
V°B°

- Guía Salud: www.guiasalud.es
- National Institute for Clinical Excellence: www.nice.org.uk
- Australian National Health and Medical Research Council: www.clinicalguidelines.gov.au
- Organización Mundial de la Salud: www.who.int/publications/guidelines/en/
- TRIP Database: www.tripdatabase.com
- Excelencia Clínica: www.excelenciaclínica.net
- MEDLINE a través de PubMed: www.ncbi.nlm.nih.gov
- LILACS a través de BVS: https://lilacs.bvsalud.org/es/

En base a la búsqueda realizada, se pudo acceder a 2 GPC sobre manejo del Glaucoma Congénito Primario.

Luego de la evaluación de la GPC, se encontró que la GPC de Glaucoma Congénito Primario del Instituto Mexicano del Seguro Social (IMSS) del año 2016, era susceptible de ser utilizada para la adopción del conjunto de evidencia.

Se contrastaron las preguntas formuladas inicialmente por el Grupo Elaborador con las presentes en la Guía de Glaucoma Congénito Primario del IMSS.

INSTITUTO NACIONAL DE OFTALMOLOGÍA
V°B°

GUÍA TÉCNICA: GUÍA DE PRÁCTICA CLÍNICA PARA EL DIAGNÓSTICO Y TRATAMIENTO DEL GLAUCOMA CONGÉNITO PRIMARIO

I. FINALIDAD

La presente Guía de Práctica Clínica aborda la prevención, detección temprana, diagnóstico, tratamiento y seguimiento del glaucoma congénito primario[1]

II. OBJETIVO

Brindar recomendaciones basadas en la evidencia para la prevención, detección temprana, diagnóstico, tratamiento y seguimiento del glaucoma congénito primario, orientado a garantizar una atención efectiva, segura, con calidad y equidad. [2]

III. ÁMBITO DE APLICACIÓN Y POBLACIÓN

La presente Guía está dirigida al personal médico oftalmólogo del Instituto Nacional de Oftalmología - INO "*Dr Francisco Contreras Campos*" que brinda atenciones en la prevención, detección temprana, diagnóstico, tratamiento y seguimiento del glaucoma congénito primario.

La población objetivo son los pacientes menores de 16 años con glaucoma congénito primario.

IV. DIAGNÓSTICO Y TRATAMIENTO DEL GLAUCOMA CONGÉNITO PRIMARIO

4.1 NOMBRE Y CODIGO (CIE 10)

Glaucoma congénito primario Q15.0

V. CONSIDERACIONES GENERALES

5.1 DEFINICIÓN

El glaucoma congénito primario (GCP) es una enfermedad ocular, caracterizada por una anomalía en el desarrollo de la malla trabecular que dificulta el flujo de salida del humor acuoso del globo ocular, conllevando a un incremento de la presión intraocular (PIO), elongación axial del ojo, incremento del diámetro corneal, edema corneal, aumento de la excavación y atrofia del nervio óptico, en ausencia de otra condición ocular o sistémica.[3]

5.2 ETIOLOGÍA

La mayoría de los casos de GCP son esporádicos; sin embargo del 10 al 40% de los casos tienen historia familiar asociado con un patrón hereditario autosómico recesivo y penetrancia de 40-100%. También se ha reportado patrón de herencia autosómica dominante.[4]

El gen *CYP1B1* ha sido el primer gen reportado en relación con el GCP, la mutación de este gen es responsable del 15-20% de los casos de GCP en Japón y USA y del total de casos en gitanos eslovacos. [5]

INSTITUTO NACIONAL DE OFTALMOLOGÍA
Dpto. de Atención Especializada en Oftalmología Pediátrica y Estrabismo
V°B°

El gen *LTBP2* se ha reportado en familias iraníes, pakistaníes y gitanas eslovacas con GCP, se relaciona con peor pronóstico de GCP. [6]

También se han identificado a los genes TIE2 y ANGPT1 con casos de GCP. Los pacientes con GCP pueden tener uno o más genes afectados.[7]

Actualmente la posibilidad de identificar una causa genética en el GCP es del 40%.[8]

5.3 FISIOPATOLOGÍA

La teoría inicial para la patogénesis del GCP fue la teoría de la membrana de Barkan, la cual atribuía la resistencia del flujo de salida del humor acuoso a una membrana imperforada que cubría las estructuras del ángulo camerular. Esta membrana sin embargo, no ha sido confirmada histopatológicamente. La apariencia de un *ángulo inmaduro* resulta de la detención del desarrollo de las células de la cresta neural en el tercer trimestre del embarazo.[9]

Basados en observaciones microscópicas y ultra estructurales los cambios que han sido demostrados son: inserción anterior del iris, malla trabecular compacta y engrosada con excesivo material extracelular, proliferación de tejido fibroso en la pared interna del canal de Schlemm.[10]

La obstrucción al flujo de salida del humor acuoso resulta en un incremento de la presión intraocular, produciendo un rápido crecimiento del globo ocular, incremento del diámetro corneal, rupturas en la membrana de Descemet, adelgazamiento del iris, degeneración de la zónula, luxación de cristalino e incremento del tamaño de la copa del nervio óptico.

5.4 ASPECTOS EPIDEMIOLÓGICOS

En países occidentales la incidencia del GCP es de 1 en 10,000 a 30,000 nacidos vivos. La más alta incidencia en el mundo es 1 en 1250 nacidos vivos en gitanos eslovacos. [11]

Los grupos étnicos con altos niveles de consanguinidad tienden a tener elevada incidencia. Es bilateral en el 65 a 80% de los casos. Existe una leve predominancia de casos en varones (65% en USA y Europa).

5.5 FACTORES DE RIESGO ASOCIADOS

5.5.1 Medio Ambiente

- Consanguinidad.

5.5.2 Factores Hereditarios

- Genéticos
- Historia familiar.

La posibilidad de tener un segundo hijo con GCP es alrededor del 3%. Si dos hijos están afectados, el riesgo subsecuente del

INSTITUTO NACIONAL DE OFTALMOLOGÍA
REPÚBLICA DEL PERÚ
V°B°
Dpto. de Atención Especializada en Oftalmología Pediátrica y Estrabismo

siguiente niño es 25% asumiendo que existe herencia autosómica recesiva. [12]

VI. CONSIDERACIONES ESPECÍFICAS

6.1 CUADRO CLÍNICO

6.1.1 Síntomas y signos

- Lagrimeo
- Fotofobia
- Blefarospasmo

Estos síntomas son secundarios a la irritación corneal asociada al edema epitelial corneal ocasionado por la presión intraocular elevada.

Los signos pueden ser:

- Presión intraocular elevada
- Incremento del diámetro corneal horizontal
- Rupturas de la membrana de Descemet (estrías de Haab)
- Edema estromal
- Opacidad corneal
- Miopía axial
- Astigmatismo
- Excavación papilar incrementada

6.1.2 Interacción cronológica

Los signos y síntomas aparecen en el siguiente orden cronológico:

- Opacidad corneal
- Fotofobia
- Elongación ocular
- Lagrimeo

6.1.3 Examen bajo anestesia general

Provee una excelente oportunidad para realizar una evaluación ocular completa; se realiza previa aplicación de gotas midriáticas (tropicamida 1%), debe registrarse:

- Presión intraocular
- Diámetro corneal horizontal
- Edema corneal, estrías de Haab
- Error refractivo (retinoscopía)
- Características del ángulo camerular (gonioscopía)
- Características del nervio óptico
- Longitud axial (eco biometría)

Todos los agentes anestésicos (excepto ketamina) reducen la presión intraocular, se recomienda evaluar la PIO en los primeros minutos de exposición al medicamento para reducir la posibilidad de subestimarla.

(alta calidad, fuerte recomendación). [13]

INSTITUTO NACIONAL DE OFTALMOLOGÍA
V°B°

Equipamiento para el examen bajo anestesia
Tonómetro de Perkins y/o Tonopen Oftalmoscopio directo Oftalmoscopio indirecto y lupa de 20 dioptrías Retinoscopio Caja de lunas o reglas esquiascópicas Compás quirúrgico Lámpara de hendidura portátil Lente de gonioscopía (Posner) Ecógrafo (scan A y scan B)

6.2 DIAGNÓSTICO

6.2.1 Criterios Diagnósticos

Glaucoma infantil: la *Chilhood Glaucoma Research Network*, estandarizó la definición de glaucoma infantil, la cual requiere dos o más de los siguientes criterios:

- Presión intraocular (PIO) mayor a 21 mm Hg
- Agrandamiento de la copa del disco óptico o asimetría de la copa: disco ≥0.2 entre los dos ojos o adelgazamiento focal del anillo neuroretinal
- Estrías de Haab, edema corneal o diámetro corneal incrementado (>11 mm en recién nacidos, >12 mm en niños menores de 1 año, >13 mm en niños mayores de 1 año)
- Longitud axial incrementada o cambio miópico con dimensiones oculares incrementadas que sobrepasan el crecimiento normal

(*moderada calidad, fuerte recomendación*).[14]

Sospecha de glaucoma infantil: al menos uno de los siguientes criterios es requerido:

- Presión intraocular >21 mm Hg en 2 ocasiones separadas
- Longitud axial incrementada con PIO normal
- Córnea incrementada de diámetro con PIO normal
- Apariencia de disco óptico sospechoso de glaucoma

6.2.2 Clasificación

Según la *Chilhood Glaucoma Research Network* y la *World Glaucoma Association*:

- Glaucoma infantil primario
  - Glaucoma congénito primario
  - Glaucoma juvenil de ángulo abierto
- Glaucoma infantil secundario

- Glaucoma asociado con anomalías oculares no adquiridas
- Glaucoma asociado con síndromes o enfermedades sistémicas no adquiridas
- Glaucoma asociado con condiciones adquiridas
- Glaucoma después de cirugía de catarata

6.2.3 Procedimientos diagnósticos

El principal test diagnóstico para el GCP es la medida de la presión intraocular (PIO), la cual debe ser registrada previa a la aplicación de gotas midriáticas. En un infante cooperador la PIO puede ser obtenida en consultorio mediante el tonómetro de Perkins, Tonopen® o tonómetro de rebote Icare®. En niños mayores la tonometría de Goldmann puede ser registrada. La tonometría de indentación de Schiötz no está recomendada en estos pacientes por la sobrestimación de la PIO.

El tonómetro Icare sobreestima la PIO en 3 mm Hg; sin embargo en niños con edema corneal subestima la PIO en comparación a Tonopen®.

Debido a que los anestésicos generales alteran la PIO disminuyéndola, la medida debe ser registrada después de la inducción de la anestesia.

La gonioscopía puede realizarse en niños con córneas transparentes. Los niños con GCP usualmente no tienen el espolón escleral visible debido a que el iris periférico se inserta en la malla trabecular Es útil para identificar otras anomalías del ángulo camerular (línea de Schwalbe desplazada anteriormente, adherencias iridocorneales, etc.) propias de los glaucomas secundarios.[15]

6.2.4 Diagnóstico Diferencial

El diagnóstico diferencial del GCP debe incluir:

- Obstrucción congénita del conducto nasolagrimal
- Queratitis
- Uveítis
- Distrofia endotelial congénita hereditaria
- Distrofia polimorfa posterior
- Esclerocórnea
- Anomalía de Peters
- Errores innatos del metabolismo (mucopolisacaridosis, mucolipidosis)
- Megalocórnea
- Miopía axial
- Coloboma del nervio óptico
- Megalopapila

INSTITUTO NACIONAL DE OFTALMOLOGÍA
V°B°

6.3 EXÁMENES AUXILIARES

6.3.1 De Imágenes

Biometría

La biometría ocular detecta la longitud axial incrementada respecto a la edad, igualmente detecta una mayor profundidad de la cámara anterior; constituye un procedimiento de ayuda diagnóstica.[16] Idealmente debe ser realizada con método de inmersión y no contacto

Ecografía
La ecografía scan B es una herramienta diagnóstica confiable para estimar el grado de excavación del nervio óptico en niños con glaucoma y opacidad corneal. [17]

Tomografía de coherencia óptica OCT
Permite evaluar la capa de fibras nerviosas retinales y la capa de células ganglionares, aunque los equipos actuales no tienen datos normativos para niños.[18]
Es útil para el diagnóstico de las megalopapilas; el OCT en estos casos muestra el área del disco óptico mayor a 2.5 mm², con relación copa/disco incrementada y área del anillo normal.[19]

6.3.2 De exámenes especializados complementarios

Campo visual computarizado
El campo visual puede ser evaluado a partir de los 7 años en niños que no tengan nistagmo, retraso cognitivo o deterioro visual severo.[20]

Las pruebas con estrategias rápidas como el SITA-FAST pueden ser más confiables en niños.[21]

Paquimetría
El espesor corneal central en niños con glaucoma congénito es significativamente más delgado que en niños sanos; sin embargo puede estar incrementado si existe edema corneal asociado.[22]

6.4 MANEJO SEGÚN NIVEL DE COMPLEJIDAD Y CAPACIDAD RESOLUTIVA

6.4.1 Medidas generales

Los objetivos del manejo del glaucoma congénito primario son:

- Control de la presión intraocular (PIO)
- Prevenir la pérdida de la agudeza visual
- Tratamiento de las complicaciones.

(moderada evidencia, fuerte recomendación)[23]

INSTITUTO NACIONAL DE OFTALMOLOGÍA
V°B°

El tratamiento definitivo y más efectivo para el GCP es el tratamiento quirúrgico. El tratamiento médico es destinado a la preparación del paciente previo al procedimiento quirúrgico y en algunos casos como terapia coadyuvante después de la cirugía.

(buena evidencia, fuerte recomendación)[24]

6.4.2 Terapéutica

Terapia Médica

Es coadyuvante de la cirugía:

- **Beta bloqueadores**. Reducen la producción de humor acuoso. El timolol 0.5% reduce la presión intraocular en niños con GCP en 24%, está aprobado para dosificarlo dos veces al día; aunque podría ser igual de efectivo con una sola dosis en las mañanas.[25] En menores de 2 años se recomienda usar el timolol a una concentración de 0.25%.[26]

- **Inhibidores de la anhidrasa carbónica (IAC)**. Reducen la producción de humor acuoso. La acetazolamida es un inhibidor de la anhidrasa carbónica sistémica y su dosificación es de 10-20 mg/kg/día dividido en 3 dosis, usualmente está reservado para casos de glaucoma refractario. Reduce la presión intraocular en niños en un rango de 30 a 36%.[27]

  Los inhibidores de la anhidrasa carbónica tópicos son generalmente medicaciones de segunda línea para niños, pero puede ser preferido en infantes con contraindicaciones a los beta bloqueadores y análogos de prostaglandinas. Los IAC tópicos son la dorzolamida 2% y brinzolamida 1%, dosificados 3 veces al día como monoterapia y 2 veces al día en terapia combinada.

  Un ensayo clínico realizado en niños menores de 6 años con glaucoma o hipertensión ocular tratados con dorzolamida 2% por 3 meses, demostró una reducción de la PIO de 20.6% (7.3 mm Hg). [26]

  La brinzolamida 1% redujo la PIO en 16 a 20% (4 – 5 mm Hg) en un ensayo clínico en niños menores de 6 años con diagnóstico de glaucoma o hipertensión ocular.[28]

  El cambio de terapia con IAC sistémico a IAC tópico produce un incremento de la PIO en 3.7 mm Hg.[27]

- **Análogos de las prostaglandinas.** Reducen la presión intraocular por incremento del flujo uveoescleral del humor acuoso. Los análogos de prostaglandinas disponibles son

INSTITUTO NACIONAL DE OFTALMOLOGÍA
Dpto. de Atención Especializada en Oftalmología Pediátrica y Estrabismo
V°B°

el latanoprost 0,005%, travoprost 0,004% y bimatoprost 0,003%.

Un ensayo clínico aleatorizado demostró una reducción de la PIO de 7.2 mm Hg en pacientes menores de 18 años con glaucoma tratados con latanoprost.[29]

El travoprost demostró una reducción de la PIO de 5.4 mm Hg en pacientes menores de 18 años con glaucoma o hipertensión ocular en un ensayo clínico aleatorizado.[30]

- **Alfa agonistas.** Reducen la producción de humor acuoso e incrementan el flujo de salida uveoescleral. La brimonidina 0.2% como monoterapia parece no tener efecto en la reducción de la presión intraocular en niños con glaucoma.[31] En terapia adjunta con otras medicaciones como las mencionadas anteriormente: Beta bloqueadores o Inhibidores de la anhidrasa carbónica (IAC), la brimonidina 0.2% reduce la PIO en 6.7% en niños con glaucoma.[32]

  (moderada evidencia, fuerte recomendación)

Terapia Quirúrgica

Diversos procedimientos quirúrgicos se han descrito para el tratamiento definitivo del GCP; sin embargo, se ha establecido que la cirugía incisional del ángulo es el procedimiento de elección para permitir el drenaje directo del humor acuoso hacia el canal de Schlemm.

- **Goniotomía**. Permite incidir en el ángulo camerular (malla trabecular) bajo visualización gonioscópica. Es posible realizarla en casos donde la córnea es clara y permite visualizar las estructuras del segmento anterior. La tasa de éxito varía en diferentes reportes desde el 50 a 90% dependiendo del número de goniotomías requeridas y de la severidad inicial de la enfermedad.[33] En casos con córnea clara se ha reportado que una goniotomía fue suficiente para alcanzar la PIO normal en el 72% de los pacientes con GCP y la tasa de éxito después de 2 goniotomías alcanza el 92%.[34] Los factores predictores de éxito son: el tiempo de diagnóstico (infantes < 1 año) y bajo grado de error refractivo.[35]

- **Trabeculotomía.** Cuando la córnea no es suficientemente clara para permitir la visualización del ángulo, la trabeculotomía ab externo es el procedimiento de elección.[36] El acceso al canal de Schlemm se logra externamente a través de un flap escleral y permite tratar 120° del trabéculo. La tasa de éxito reportada para la trabeculotomía ab externo es de 70 a 87%.[37]

INSTITUTO NACIONAL DE OFTALMOLOGÍA
REPÚBLICA DEL PERÚ
V°B°
Dpto. de Atención Especializada en Oftalmología Pediátrica y Estrabismo

La trabeculotomía de 360° permite aperturar la malla trabecular anómala en una sesión. Se utiliza una sutura polipropileno 6/0 para acceder el canal de Schlemm en vez de los trabeculótomos rígidos.[38] Un ensayo clínico demostró la reducción de la PIO en 80% en niños con glaucoma congénito con seguimiento a 12 meses.[37] También se puede utilizar un microcatéter iluminado (Itrack 250A) para canalizar el canal de Schlemm en 360°.

- **Trabeculotomía asociada a trabeculectomía.** Este procedimiento crea dos vías de drenaje del humor acuoso: comunicación directa entre la cámara anterior y el canal de Schlemm (trabeculotomía) y fístula de drenaje suplementario entre la cámara anterior y el espacio subconjuntival (trabeculectomía). Según algunos autores podría considerarse como procedimiento inicial en pacientes con GCP neonatal y GCP severo.[39] La tasa de éxito reportada varía de 65.5 a 90% con seguimiento a 12 meses.[40]

- **Trabeculectomía.** Las tasas de éxito reportadas para la trabeculectomía en GCP varía entre 50 a 87%.[41] El riesgo de falla es de 5.6 % en pacientes de ≤ 12 meses de edad.[42] El alto riesgo de falla de la trabeculectomía en infantes con GCP es debido al buftalmos, baja rigidez escleral y a la fibrosis-cicatrización. Es una alternativa en los casos de glaucoma congénito refractario.[41] Se puede asociar a mitomicina C para disminuir el riesgo de cicatrización.[43]

- **Dispositivos de drenaje**. Los dispositivos de drenaje para glaucoma (DDG) valvulados y no valvulados (Ahmed, Baerveldt y Molteno) pueden ser usados en GCP.

  La tasa de éxito de la válvula de Ahmed en GCP es de 63% al año y 33% a los 5 años de seguimento.[44,45]

  La tasa de éxito del implante de Baerveldt en glaucoma pediátrico es de 80 a 90% a los 12 meses y de 60% a los 48 meses de seguimiento.[46,47]

  La tasa de éxito del implante de Molteno en glaucomas pediátricos es de 56 a 95%.[48]

- **Procedimientos ciclo destructivos**. Son muy útiles en casos de glaucomas refractarios.

  La tasa de éxito para la ciclofotocoagulación transescleral (CFC) varía de 30 a 79%, con retratamiento en alrededor del 70% de los pacientes.[49]

INSTITUTO NACIONAL DE OFTALMOLOGÍA
REPÚBLICA DEL PERÚ
Dra. Rebecca Espinoza de Oftalmología Pediátrica y Estrabismo

La tasa de éxito de la ciclofotocoagulación endoscópica (CFE) reportada es de 64% al año y 16% a los 5 años con secuenciales procedimientos.[50]

La ciclofotocoagulación transescleral con micropulso (CFC MP) es un procedimiento que reduce la producción de humor acuoso y posiblemente incrementa el flujo de salida uveoescleral.[51] La tasa de éxito reportada varía entre 22 a 71%, su efecto parece ser de corta duración y la tasa de reoperación alta. [52]

6.4.3 Efectos adversos o colaterales con el tratamiento

Los eventos adversos producidos por los **beta bloqueadores** son oculares y sistémicos. Los oculares son hiperemia y disconfort, que está presente en el 5-7% de los pacientes.[53] Los eventos sistémicos como bradicardia, fatiga e hipotensión son reportados en el 3-6% de los niños y problemas respiratorios como broncoespasmo se reportó en el 3% de los niños tratados.[31] Para disminuir el riesgo de absorción sistémica se puede recomendar la oclusión del punto lagrimal al momento de aplicar la medicación.[31]

Los **inhibidores tópicos de la anhidrasa carbónica** pueden producir quemazón y escozor (más comúnmente con dorzolamida que con brinzolamida), también hiperemia ocular reportada en el 5% de niños menores de 2 años y en el 12% de niños entre 6 y 12 años de edad. Están relativamente contraindicados en ojos con deterioro corneal y córneas trasplantadas. Raramente eventos adversos sistémicos como fatiga y bradicardia fueron reportados.[26]

Los **inhibidores sistémicos de la anhidrasa carbónica** pueden producir acidosis metabólica y alcalosis respiratoria compensatoria como evento adverso, por lo general bien tolerado y asintomático; aunque los infantes pueden presentar taquipnea.[27] Otros eventos adversos sistémicos son el riesgo de cálculos renales e hipopotasemia.[54] También se ha descrito pérdida de apetito, letargia, parestesias y sabor metálico.[55]

Respecto a los **análogos de las prostaglandinas**, generalmente son bien tolerados por los niños. El latanoprost puede producir hiperemia transitoria, prurito en el 3.8% de los casos.[31] Se ha reportado ocasionalmente incremento de la pigmentación de las pestañas e hiperpigmentación.[56] La pigmentación del iris e hiperhidrosis ocurren muy rara vez.[57] Los eventos adversos reportados con el travoprost son: hiperemia conjuntival en el 17% de casos y crecimiento de pestañas en el 7%, también se reportó fotofobia, lagrimeo, ojo seco.[30]

INSTITUTO NACIONAL DE OFTALMOLOGÍA
Dpto. de Atención Especializada en Oftalmología Pediátrica y Estrabismo
V°B°

Los **alfa agonistas** como la brimonidina 0.2% producen depresión del sistema nervioso central. En un estudio publicado de niños entre 7-14 años de edad con glaucoma, la brimonidina se relacionó con somnolencia y fatiga en el 17% de los casos.[32] En infantes menores de 2 años se reportó depresión del sistema nervioso central, bradicardia, hipotensión y cianosis. Letargia extrema y fatiga se reportaron en un estudio en niños de edad promedio de 10.5 años; estos efectos se resolvieron después de retirar la medicación. En niños con glaucoma de menos de 20 kg de peso o menores de 6 años, se debería considerar terapia médica alternativa.[58]

Los eventos adversos relacionados a la **goniotomía** se han reportado en el 2% de los casos.[33] Puede originar iridodiálisis, ciclodiálisis, aplanamiento de la cámara anterior, Síndrome de Urrets Zavalía, retinopatía descompresiva, lesión del cristalino. Se ha reportado pérdida de visión en el 0.17% de los casos. [59,60]

La **trabeculotomía convencional** se asocia a hifema en el 36% de los casos y aplanamiento de la cámara anterior en el 6% de los casos.[24,36] La **trabeculotomía de 360°** se asocia a hifema en el 40% de los casos, aplanamiento de cámara anterior en el 11% de los casos, catarata en el 8.6%, subluxación de cristalino en el 2%, endoftalmitis en el 1%. [37,38,40,61]

Los eventos adversos por **trabeculotomía asociada a trabeculectomía** son hifema en el 51%, infección de la ampolla filtrante en el 4.7%, aplanamiento de la cámara anterior en el 3.9%, desprendimiento coroideo en el 1.3%, ampolla filtrante plana en el 57% de los casos.[24,39,40]

La **trabeculectomía** se asocia a aplanamiento de la cámara anterior en el 28% de casos, desprendimiento coroideo seroso en el 28%, endoftalmitis tardía en el 8%, maculopatía hipotónica en el 5%, catarata en el 5%, hemorragia vítrea en el 6%, desprendimiento de retina y desprendimiento coroideo hemorrágico en el 3%.[24,42,43]

Los eventos adversos relacionados a la **válvula de Ahmed** son: migración del tubo en el 35% de los pacientes, contacto tubo-córnea en el 20% de los casos, exposición del tubo en el 7%, bloqueo del tubo en el 14% de casos, hipotonía ocular en el 11-25% de pacientes, alteraciones de la motilidad ocular en el 3-5%, endoftalmitis en el 4.5% de los casos, hemorragia supracoroidea en el 2.8% y pérdida de percepción de luz en el 5.1%.[44,45,62,63]

El **implante de drenaje de Baerveldt** se asocia a hipotonía en el 39% de casos, encapsulación de la ampolla en el 16%, catarata en el 22%, endoftalmitis en el 5.8%, descompensación corneal en el 11.9%, uveítis en el 11%, contacto tubo-córnea en el 7.5%, retracción del tubo en el 8% y hemorragia vítrea en el 8%.[46,47,64]

INSTITUTO NACIONAL DE OFTALMOLOGÍA
V°B°

Los eventos adversos reportados subsecuentes a la **ciclofotocoagulación transescleral** son: desprendimiento de retina en el 5% de casos, pthisis bulbi en el 5%, uveítis en el 25%, disminución de la agudeza visual en el 20%.[49,65] La **ciclofotocoagulación transescleral con micropulso** se asocia a hipotonía transitoria en el 5.8% de casos, uveítis en el 28%.[51,52,66]

6.4.4 Signos de alarma

Los siguientes son signos de alarma indicadores de GCP no controlado:

- Incremento de la presión intraocular
- Incremento del diámetro corneal y edema corneal
- Cambios progresivos del nervio óptico: adelgazamiento del anillo neuroretinal y agrandamiento de la copa
- Aumento de la longitud axial que no sigue el patrón de crecimiento normal
- Cambio miópico

6.4.5 Seguimiento

La evaluación de seguimiento debe considerar:

- Historia: indagar cambios en el desarrollo visual, eventos adversos de la medicación, cumplimiento de la medicación.
- Examen clínico: evaluar agudeza visual, alineamiento ocular, reflejo rojo, presión intraocular, biomicroscopía con lámpara de hendidura y el nervio óptico.
- Exámenes complementarios cuando correspondan: campo visual, imágenes del nervio óptico y fibras nerviosas retinales.

En casos de niños de corta edad, puede ser necesario el Examen bajo anestesia general (EBAG) a fin de evaluar:

- Presión intraocular
- Diámetro corneal horizontal
- Edema corneal, estrías de Haab
- Error refractivo (retinoscopía)
- Características del ángulo camerular (gonioscopía)
- Características del nervio óptico
- Longitud axial (ecobiometría)

La periodicidad del seguimiento recomendada debe ser cada 3-4 meses para niños de corta edad y para pacientes con menos de 2 años de control de la PIO. El seguimiento de por vida es necesario (al menos cada 6 meses) debido a que aún habiendo alcanzado el control de la PIO después de una intervención quirúrgica, las recaídas asintomáticas pueden ocurrir en cualquier

INSTITUTO NACIONAL DE OFTALMOLOGÍA
REPÚBLICA DEL PERÚ
V°B°
Dpto. de Atención Especializada en Oftalmología Pediátrica y Estrabismo

momento y necesitar ser manejadas con medicación o cirugía adicionales. [67]

6.4.6 Criterio de Alta

Los pacientes con GCP son crónicos.

6.4.7 Pronóstico

El pronóstico para el GCP sin tratamiento es casi siempre la ceguera y buftalmos. En casos tratados, el pronóstico depende de la edad del diagnóstico y con la severidad de la anomalía camerular. Los ojos con severas anomalías del ángulo tienden a presentarse tempranamente con GCP y tienen peor pronóstico comparado con los casos de inicio infantil.[68]

La cirugía incisional del ángulo es más exitosa en pacientes con GCP de inicio entre los 2 meses y 1 año de edad (GCP de inicio infantil) con 90% de éxito; y menos en neonatos o GCP tardío con <50% de éxito. En general el control de la PIO se obtiene en el 80% de los pacientes.[69]

El pronóstico visual depende del grado de cicatrización corneal, anisometropía, ambliopía refractiva o por deprivación y daño del nervio óptico. [70] Con la terapia máxima para el glaucoma y ambliopía, un estudio halló una media de agudeza visual de 20/60.[71]

Una estricta atención para maximizar el control de la PIO, corrección de los errores refractivos y tratamiento de la ambliopía es crucial.[4]

6.5 COMPLICACIONES

La PIO elevada sin tratamiento o el retraso en el tratamiento en el GCP, puede llevar a severas complicaciones y significante discapacidad visual en adición al daño permanente del nervio óptico y defectos del campo visual. La PIO elevada produce:

- Edema corneal, incremento de tamaño de la córnea, ruptura de la membrana de Descemet (estrías de Haab) y opacidad corneal permanente
- Buftalmos asociado a errores refractivos: miopía y astigmatismo
- Ambliopía refractiva
- Subluxación del cristalino
- Desprendimiento de retina
- Ceguera.[15,23,24,67–69,71]

INSTITUTO NACIONAL DE OFTALMOLOGÍA
V°B°

6.6 CRITERIOS DE REFERENCIA Y CONTRARREFERENCIAS

6.6.1 Referencia

Referencia del primer al segundo nivel

Todo paciente con:

- Lagrimeo
- Fotofobia
- Blefarospasmo

Referencia del segundo al tercer nivel

- Paciente con diagnóstico de glaucoma infantil
- Paciente con sospecha de glaucoma infantil

6.6.2. Contrarreferencia

Contrarreferencia del tercer al segundo nivel

- Pacientes con glaucoma congénito primario controlado
- Pacientes con diagnóstico de anomalías del nervio óptico no glaucomatosas.

- **Contrarreferencia del segundo al primer nivel**
- Pacientes con factores de riesgo que resulten sanos a la evaluación oftalmológica

INSTITUTO NACIONAL DE OFTALMOLOGIA
REPUBLICA DEL PERU
V°B°
Dpto. de Atención Especializada en Otorrinolaringología Pediátrica y Estrabismo

6.7 FLUJOGRAMA DEL TRATAMIENTO DE GLAUCOMA CONGÉNITO PRIMARIO

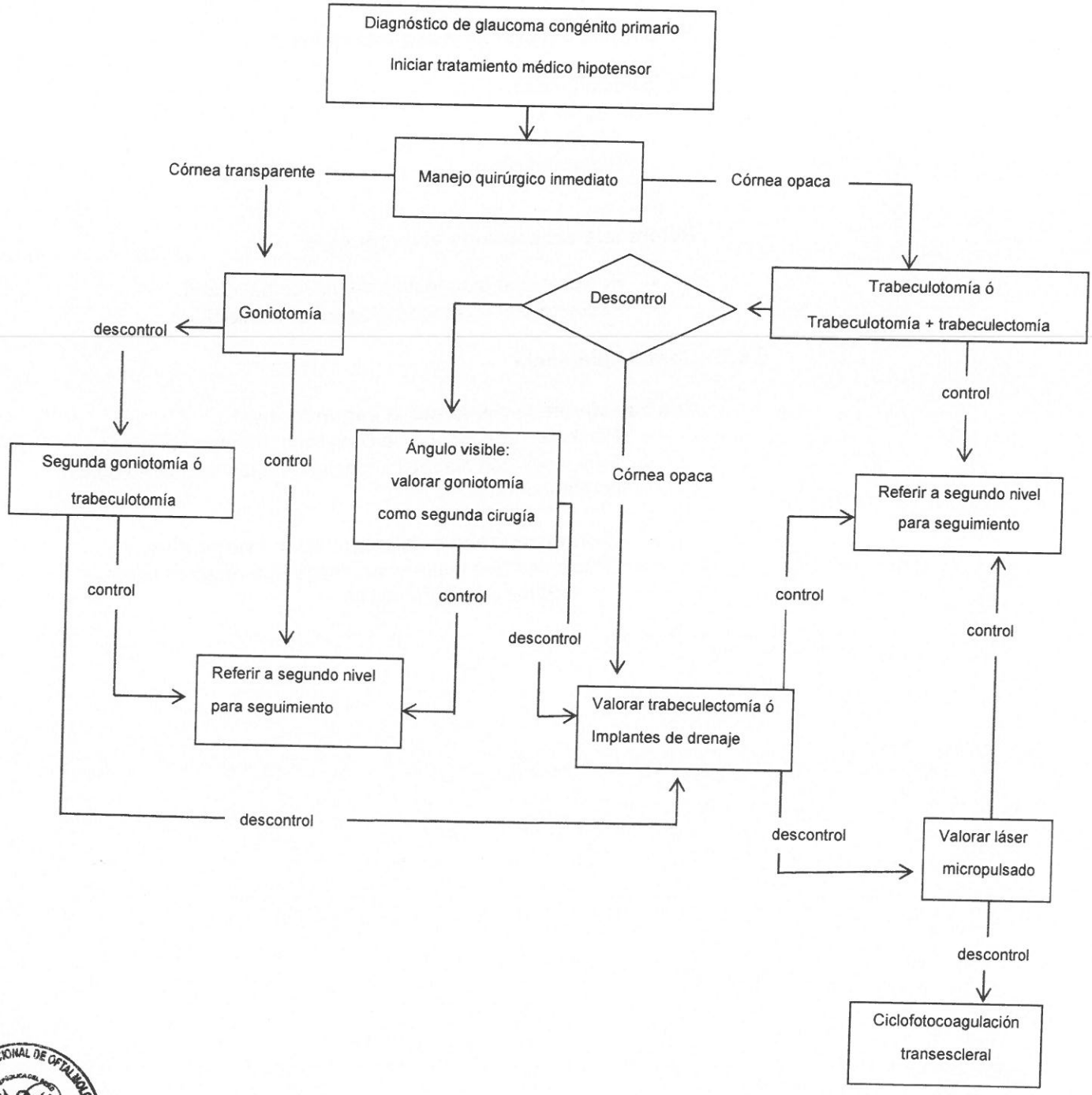

VII. ANEXOS

Anexo 1. Eje anteroposterior del globo ocular normal.[72]

Edad (meses)	Longitud axial (mm)	Rango
1	18.7	17.3–20.1
2	19.4	18.0-20.7
3	19.8	18.4-21.1
4	20.0	18.7-21.4
5	20.3	19.9-21.6
6	20.4	19.1-21.8
7	20.5	19.3-21.9
8	20.7	19.4-22.0
9	20.8	19.5-22.2
10	20.9	19.6-22.3
11	21.0	19.7-22.4
12	21.1	19.8-22.4
18	21.5	20.2-22.8
24	21.8	20.5-23.1

Anexo 2. Calificación de la valoración, desarrollo y evaluación de las Recomendaciones GRADE (Grading of Recommendations Assesments, Development and Evaluation).[73]

Buena calidad	Es poco probable que investigaciones futuras cambien nuestra confianza en la estimación del efecto
Moderada calidad	Es probable que investigaciones futuras tengan un impacto en la generación de confianza en la estimación del efecto
Insuficiente calidad	Es muy probable que investigaciones futuras tengan un importante impacto en nuestra confianza en la estimación del efecto
	Cualquier estimación del efecto es muy incierta

INSTITUTO NACIONAL DE OFTALMOLOGÍA
Dpto. de Atención Especializada en Oftalmología Pediátrica y Estrabismo
V°B°

Anexo 3. Clave de las Recomendaciones definidas por sistema GRADE:

Fuerte recomendación	Usada cuando los efectos deseables de una intervención claramente superan claramente superan los efectos indeseables o claramente no
Discreta recomendación	Usada cuando las concesiones son menos ciertas ya sea porque la evidencia es de baja calidad o porque la evidencia sugiere que los efectos deseables o indeseables son equiparables

INSTITUTO NACIONAL DE OFTALMOLOGÍA
REPÚBLICA DEL PERÚ
V°B°
Dpto. de Atención Especializada en Oftalmología Pediátrica y Estrabismo

VIII. REFERENCIAS BIBLIOGRÁFICAS

1. Ministerio de Salud del Perú. Norma técnica de salud para la elaboración y uso de guías de práctica clínica del Ministerio de Salud. *Minist Salud del Perú*. 2015;1:1-18.

2. MINSA. Metodología para la Elaboración de Guías de Práctica Clínica. 2009:1-14.

3. Sampaolesi R, Zárate J, Sampaolesi J. *The Glaucomas*. Vol 92. (Springer, ed.). Buenos Aires; 2009. doi:10.1136/bjo.82.4.464

4. American Academy of Ophthalmology. *Https://Www.Aao.Org/Eyenet/Article/Diagnosis-Treatment-of-Primary-Congenital-Glaucoma*.

5. Alsaif HS, Khan AO, Patel N, et al. Congenital glaucoma and CYP1B1: an old story revisited. *Hum Genet*. 2019;138(8-9):1043-1049. doi:10.1007/s00439-018-1878-z

6. Lim SH, Tran-Viet KN, Yanovitch TL, et al. CYP1B1, MYOC, and LTBP2 mutations in primary congenital glaucoma patients in the United States. *Am J Ophthalmol*. 2013;155(3):508-517.e5. doi:10.1016/j.ajo.2012.09.012

7. Kim J, Park DY, Bae H, et al. Impaired angiopoietin/Tie2 signaling compromises Schlemm's canal integrity and induces glaucoma. *J Clin Invest*. 2017;127(10):3877-3896. doi:10.1172/JCI94668

8. Mocan MC, Mehta AA, Aref AA. Update in genetics and surgical management of primary congenital glaucoma. *Turkish J Ophthalmol*. 2019;49(6):347-355. doi:10.4274/tjo.galenos.2019.28828

9. Hoyt C, Taylor D. *Pediatric Ophthalmology and Strabismus*. Third. (Elsevier, ed.). London; 2013.

10. Mandal A, Kendal P. *The Pediatric Glaucomas*. (Elsevier, ed.). China; 2006.

11. American Academy of Ophthalmology. *Pediatric Ophthalmology and Strabismus*. (EBO, ed.). San Francisco

12. Forestieri NE, Desrosiers TA, Freedman SF, et al. Risk factors for primary congenital glaucoma in the National Birth Defects Prevention Study. *Am J Med Genet Part A*. 2019;179(9):1846-1856. doi:10.1002/ajmg.a.61296

13. Termühlen J, Gottschalk A, Eter N, et al. Does general anesthesia have a clinical impact on intraocular pressure in children? *Paediatr Anaesth*. 2016;26(9):936-941. doi:10.1111/pan.12955

14. Thau A, Lloyd M, Freedman S, Beck A, Grajewski A, Levin A V. New classification system for pediatric glaucoma: Implications for clinical care and a research registry. *Curr Opin Ophthalmol*. 2018;29(5):385-394. doi:10.1097/ICU.0000000000000516

15. Hoskins HD, Shaffer RN, Hetherington J. Anatomical Classification of the Developmental Glaucomas. *Arch Ophthalmol*. 1984;102(9):1331-1336.

INSTITUTO NACIONAL DE OFTALMOLOGÍA
V°B°

doi:10.1001/archopht.1984.01040031081030

16. Sampaolesi R, Caruso R. Ocular Echometry in the Diagnosis of Congenital Glaucoma. *Arch Ophthalmol.* 1982;100(4):574-577. doi:10.1001/archopht.1982.01030030576003

17. Sayed MS, Dale EA, Osigian CJ, Cavuoto KM, Shi W, Chang TC. Correlation of echographic and photographic assessment of optic nerve head cupping in children. *J AAPOS.* 2017;21(5):389-392. doi:10.1016/j.jaapos.2017.06.021

18. El-Dairi MA, Asrani SG, Enyedi LB, Freedman SF. Optical coherence tomography in the eyes of normal children. *Arch Ophthalmol.* 2009;127(1):50-58. doi:10.1001/archophthalmol.2008.553

19. Lee HS eo., Park SW o., Heo H. Megalopapilla in children: a spectral domain optical coherence tomography analysis. *Acta Ophthalmol.* 2015;93(4):e301-e305. doi:10.1111/aos.12545

20. Sinha G, Patil B, Sihota R, et al. Visual field loss in primary congenital glaucoma. *J AAPOS.* 2015;19(2):124-129. doi:10.1016/j.jaapos.2014.12.008

21. Donahue SP, Porter A. SITA visual field testing in children. *J AAPOS.* 2001;5(2):114-117. doi:10.1067/mpa.2001.113840

22. Wygnanski-Jaffe T, Barequet IS. Central corneal thickness in congenital glaucoma. *Cornea.* 2006;25(8):923-925. doi:10.1097/01.ico.0000225712.62511.1c

23. Alberto E, Zavalía U. Glaucoma congénito primario. 2017;XLVI:1-14.

24. Gagrani M, Garg I, Ghate D. Surgical interventions for primary congenital glaucoma. *Cochrane Database Syst Rev.* 2020;2020(8). doi:10.1002/14651858.CD008213.pub3

25. McMahon CD, Hetherington J, Hoskins HD, Shaffer RN. Timolol and Pediatric Glaucomas. *Ophthalmology.* 1981;88(3):249-252. doi:10.1016/S0161-6420(81)35043-X

26. Ott EZ, Mills MD, Arango S, Getson AJ, Assaid CA, Adamsons IA. A randomized trial assessing dorzolamide in patients with glaucoma who are younger than 6 years. *Arch Ophthalmol.* 2005;123(9):1177-1186. doi:10.1001/archopht.123.9.1177

27. Portellos M, Buckley EG, Freedman SF. Topical versus oral carbonic anhydrase inhibitor therapy for pediatric glaucoma. *J AAPOS.* 1998;2(1):43-47. doi:10.1016/S1091-8531(98)90109-4

28. Whitson JT, Roarty JD, Vijaya L, et al. Efficacy of brinzolamide and levobetaxolol in pediatric glaucomas: A randomized clinical trial. *J AAPOS.* 2008;12(3):239.e1-239.e11. doi:10.1016/j.jaapos.2007.11.004

29. Maeda-Chubachi T, Chi-Burris K, Simons BD, et al. Comparison of latanoprost and timolol in pediatric glaucoma: A phase 3, 12-week, randomized, double-masked multicenter study. *Ophthalmology.* 2011;118(10):2014-2021. doi:10.1016/j.ophtha.2011.03.010

INSTITUTO NACIONAL DE OFTALMOLOGÍA
REPÚBLICA DEL PERÚ
V°B°
Jefe de Residentes Especialistas en Oftalmología Pediátrica y Estrabismo

30. Dixon ER, Landry T, Venkataraman S, et al. A 3-month safety and efficacy study of travoprost 0.004% ophthalmic solution compared with timolol in pediatric patients with glaucoma or ocular hypertension. *J AAPOS*. 2017;21(5):370-374.e1. doi:10.1016/j.jaapos.2017.07.202

31. Chang L, Ong EL, Bunce C, Brookes J, Papadopoulos M, Khaw PT. A review of the medical treatment of pediatric glaucomas at moorfields eye hospital. *J Glaucoma*. 2013;22(8):601-607. doi:10.1097/IJG.0b013e31824d1e2f

32. Enyedi LB, Freedman SF. Safety and efficacy of brimonidine in children with glaucoma. *J AAPOS*. 2001;5(5):281-284. doi:10.1067/mpa.2001.117571

33. Shaffer RN. Prognosis of goniotomy in primary infantile glaucoma (Trabeculodysgenesis). *Trans Am Ophthalmol Soc*. 1982;Vol. 80:321-325. doi:10.1007/978-3-642-69096-9_32

34. Draeger J, Wirt H, Ahrens V. Langzeitergebnisse nach Goniotomie beim kongenitalen Glaukom. *Klin Monbl Augenheilkd*. 1984;185(12):481-489. doi:10.1055/s-2008-1054680

35. Bowman RJC, Dickerson M, Mwende J, Khaw PT. Outcomes of goniotomy for primary congenital glaucoma in East Africa. *Ophthalmology*. 2011;118(2):236-240. doi:10.1016/j.ophtha.2010.12.002

36. Khalil DH, Abdelhakim MASE. Primary trabeculotomy compared to combined trabeculectomy–trabeculotomy in congenital glaucoma: 3-year study. *Acta Ophthalmol*. 2016;94(7):e550-e554. doi:10.1111/aos.13018

37. Shakrawal J, Bali S, Sidhu T, Verma S, Sihota R, Dada T. Randomized Trial on Illuminated-Microcatheter Circumferential Trabeculotomy Versus Conventional Trabeculotomy in Congenital Glaucoma. *Am J Ophthalmol*. 2017;180:158-164. doi:10.1016/j.ajo.2017.06.004

38. Lim ME, Neely DE, Wang J, Haider KM, Smith HA, Plager DA. Comparison of 360-degree versus traditional trabeculotomy in pediatric glaucoma. *J AAPOS*. 2015;19(2):145-149. doi:10.1016/j.jaapos.2015.01.008

39. Jalil A, Au L, Khan I, Ashworth J, Lloyd IC, Biswas S. Combined trabeculotomy-trabeculectomy augmented with 5-fluorouracil in paediatric glaucoma. *Clin Exp Ophthalmol*. 2011;39(3):207-214. doi:10.1111/j.1442-9071.2010.02444.x

40. Temkar S, Gupta S, Sihota R, et al. Illuminated microcatheter circumferential trabeculotomy versus combined trabeculotomy-trabeculectomy for primary congenital claucoma: A randomized controlled trial. *Am J Ophthalmol*. 2015;159(3):490-497.e2. doi:10.1016/j.ajo.2014.12.001

41. Badawi AH, Al-Muhaylib AA, Al Owaifeer AM, Al-Essa RS, Al-Shahwan SA. Primary congenital glaucoma: An updated review. *Saudi J Ophthalmol*. 2019;33(4):382-388. doi:10.1016/j.sjopt.2019.10.002

42. Beck AD, Wilson WR, Lynch MG, Lynn MJ, Noe R. Trabeculectomy with adjunctive mitomycin C in pediatric glaucoma. *Am J Ophthalmol*. 1998;126(5):648-657. doi:10.1016/S0002-9394(98)00227-X

43. Pakravan M, Homayoon N, Shahin Y, Ali Reza BR. Trabeculectomy with mitomycin C versus ahmed glaucoma implant with mitomycin C for treatment of

INSTITUTO NACIONAL DE OFTALMOLOGÍA
V°B°

pediatric aphakic glaucoma. *J Glaucoma*. 2007;16(7):631-636. doi:10.1097/IJG.0b013e3180640f58

44. Ou Y, Yu F, Law SK, Coleman AL, Caprioli J. Outcomes of Ahmed glaucoma valve implantation in children with primary congenital glaucoma. *Arch Ophthalmol*. 2009;127(11):1436-1441. doi:10.1001/archophthalmol.2009.267

45. Mofti A, Alharbi A, Alsuhaibani M, et al. Long-term outcomes of the Ahmed glaucoma valve surgery in childhood glaucoma. *J AAPOS*. 2020;24(6):346.e1-346.e8. doi:10.1016/j.jaapos.2020.06.014

46. Tai AX, Song JC. Surgical outcomes of Baerveldt implants in pediatric glaucoma patients. *J AAPOS*. 2014;18(6):550-553. doi:10.1016/j.jaapos.2014.08.003

47. De Moura CR, Fraser-Bell S, Stout A, Labree L, Nilfors M, Varma R. Experience with the Baerveldt glaucoma implant in the management of pediatric glaucoma. *Am J Ophthalmol*. 2005;139(5):847-854. doi:10.1016/j.ajo.2004.12.028

48. Cunliffe IA, Molteno ACB. Long-term follow-up of molteno drains used in the treatment of glaucoma presenting in childhood. *Eye*. 1998;12(3):379-385. doi:10.1038/eye.1998.90

49. Kirwan JF, Shah P, Khaw PT. Diode laser cyclophotocoagulation: Role in the management of refractory pediatric glaucomas. *Ophthalmology*. 2002;109(2):316-323. doi:10.1016/S0161-6420(01)00898-3

50. Kraus CL, Tychsen L, Lueder GT, Culican SM. Comparison of the effectiveness and safety of transscleral cyclophotocoagulation and endoscopic cyclophotocoagulation in pediatric glaucoma. *J Pediatr Ophthalmol Strabismus*. 2014;51(2):120-127. doi:10.3928/01913913-20140211-01

51. Abdelrahman AM, El Sayed YM. Micropulse versus continuous wave transscleral cyclophotocoagulation in refractory pediatric glaucoma. *J Glaucoma*. 2018;27(10):900-905. doi:10.1097/IJG.0000000000001053

52. Hui Lee J, Shi Y, Amoozgar B, et al. Outcome of micropulse laser transscleral cyclophotocoagulation on pediatric versus adult glaucoma patients. *J Glaucoma*. 2017;26(10):936-939. doi:10.1097/IJG.0000000000000757

53. Plager DA, Whitson JT, Netland PA, et al. Betaxolol hydrochloride ophthalmic suspension 0.25% and timolol gel-forming solution 0.25% and 0.5% in pediatric glaucoma: A randomized clinical trial. *J AAPOS*. 2009;13(4):384-390. doi:10.1016/j.jaapos.2009.04.017

54. Katayama F, Miura H, Takanashi S. Long-term effectiveness and side effects of acetazolamide as an adjunct to other anticonvulsants in the treatment of refractory epilepsies. *Brain Dev*. 2002;24(3):150-154. doi:10.1016/S0387-7604(02)00003-7

55. Supuran CT. Acetazolamide for the treatment of idiopathic intracranial hypertension. *Expert Rev Neurother*. 2015;15(8):851-856. doi:10.1586/14737175.2015.1066675

56. Enyedi LB, Freedman SF. Latanoprost for the treatment of pediatric glaucoma. *Surv Ophthalmol*. 2002;47(4 SUPPL. 1):129-132. doi:10.1016/S0039-6257(02)00303-X

INSTITUTO NACIONAL DE OFTALMOLOGÍA
V°B°

57. Younus M, Schachar RA, Zhang M, et al. A Long-term Safety Study of Latanoprost in Pediatric Patients With Glaucoma and Ocular Hypertension: A Prospective Cohort Study. *Am J Ophthalmol*. 2018;196:101-111. doi:10.1016/j.ajo.2018.08.039

58. Al-Shahwan S, Al-Torbak AA, Turkmani S, Al-Omran M, Al-Jadaan I, Edward DP. Side-effect profile of brimonidine tartrate in children. *Ophthalmology*. 2005;112(12):2143.e1-2143.e7. doi:10.1016/j.ophtha.2005.06.035

59. Hassanein DH, Awadein A, Elhilali H. Factors associated with early and late failure after goniotomy for primary pediatric glaucoma. *Eur J Ophthalmol*. 2020;30(1):162-167. doi:10.1177/1120672118805872

60. Burstein ES, Netland PA. Decompression Retinopathy after Goniotomy in a Child: A Case Report. *J Glaucoma*. 2017;26(8):747-748. doi:10.1097/IJG.0000000000000681

61. El Sayed Y, Esmael A, Mettias N, El Sanabary Z, Gawdat G. Factors influencing the outcome of goniotomy and trabeculotomy in primary congenital glaucoma. *Br J Ophthalmol*. 2019. doi:10.1136/bjophthalmol-2018-313387

62. Nassiri N, Nouri-Mahdavi K, Coleman AL. Ahmed glaucoma valve in children: A review. *Saudi J Ophthalmol*. 2011;25(4):317-327. doi:10.1016/j.sjopt.2011.07.002

63. Chen A, Yu F, Law SK, Giaconi JA, Coleman AL, Caprioli J. Valved glaucoma drainage devices in pediatric glaucoma retrospective long-term outcomes. *JAMA Ophthalmol*. 2015;133(9):1030-1035. doi:10.1001/jamaophthalmol.2015.1856

64. Mandalos A, Tailor R, Parmar T, Sung V. The long-term outcomes of glaucoma drainage device in pediatric glaucoma. *J Glaucoma*. 2016;25(3):e189-e195. doi:10.1097/IJG.0000000000000164

65. Souissi S, Le Mer Y, Metge F, et al. An update on continuous-wave cyclophotocoagulation (CW-CPC) and micropulse transscleral laser treatment (MP-TLT) for adult and paediatric refractory glaucoma. *Acta Ophthalmol*. 2020:1-33. doi:10.1111/aos.14661

66. Magacho L, Lima FE, Ávila MP. Double-Session Micropulse Transscleral Laser (CYCLO G6) as a Primary Surgical Procedure for Glaucoma. *J Glaucoma*. 2020;29(3):205-210. doi:10.1097/IJG.0000000000001426

67. Clark R. https://eyewiki.aao.org/Property:Authors.

68. Moore DB, Tomkins O, Ben-Zion I. A review of primary congenital glaucoma in the developing world. *Surv Ophthalmol*. 2013;58(3):278-285. doi:10.1016/j.survophthal.2012.11.003

69. Beck AD. Primary congenital glaucoma in the developing world. *Ophthalmology*. 2011;118(2):229-230. doi:10.1016/j.ophtha.2010.06.015

70. Papadopoulos M, Edmunds B, Fenerty C, Khaw PT. Childhood glaucoma surgery in the 21st Century. *Eye*. 2014;28(8):931-943. doi:10.1038/eye.2014.140

71. deLuise VP, Anderson DR. Primary infantile glaucoma (congenital glaucoma).

INSTITUTO NACIONAL DE OFTALMOLOGÍA
V°B°

Surv Ophthalmol. 1983;28(1):1-19. doi:10.1016/0039-6257(83)90174-1

72. Hussain RN, Shahid F, Woodruff G. Axial length in apparently normal pediatric eyes. *Eur J Ophthalmol.* 2013;24(1):120-123. doi:10.5301/ejo.5000328

73. Mendoza C, Kraemer P, Herrera P, et al. Cómo interpretar guías de práctica clínica elaboradas con metodología GRADE. *Rev Med Chil.* 2017;145(11):1463-1470. doi:10.4067/s0034-98872017001101463