MINISTERIO DE SALUD
INO INSTITUTO NACIONAL DE OFTALMOLOGIA
"Dr. Francisco Contreras Campos"

REPUBLICA DEL PERU

Nº 093-2021-INO-D

Resolución Directoral

Lima, 09 de Julio del 2021

Vistos: La Nota Informativa N° 089-2021-OEPE/INO, Nota Informativa N° 084-2021-DAEEECCR-DEAEO/INO y Nota Informativa N° 060-2021-DAEEECCR-DEAEO/INO, y;

CONSIDERANDO:

Que, la Ley General de Salud, Ley Nº 26842, establece en los artículos I y II de su Título Preliminar que la salud es condición indispensable del desarrollo humano y medio fundamental para alcanzar el bienestar individual y colectivo, que la protección de la salud es de interés público y que, por tanto, es responsabilidad del Estado regularla, vigilarla y promoverla;

Que, en el artículo 1° del Reglamento de Organización y Funciones del Instituto Nacional de Oftalmología aprobado, mediante Resolución Ministerial N° 447-2009/MINSA, modificado por la Resolución Ministerial N° 660-2010/MINSA, se establece que el Instituto Nacional de Oftalmología, es un órgano desconcentrado del Ministerio de Salud, responsable del desarrollo de la investigación científica e innovación de la metodología, tecnología y normas, para su difusión y aprendizaje por los profesionales y técnicos del Sector Salud, así como en la asistencia altamente especializada; tiene entre sus principales funciones innovar permanentemente las normas, métodos y técnicas, así como, mantener la eficacia, calidad y eficiencia en la prestación de servicios especializados de salud en el campo de la oftalmología;

Que, el artículo 23° del Reglamento antes mencionado, prescribe que la Dirección Ejecutiva de Atención Especializada en Oftalmología es el órgano encargado de brindar la innovación, actualización, difusión y aplicación de los conocimientos, métodos y técnicas de la atención especializada en oftalmología y sus principales patologías; causas primordiales de los daños oftalmológicos y sus secuelas en nuestra población;

Que, conforme al Plan Operativo Institucional (POI) Anual 2021, aprobado mediante Resolución Directoral N° 123-2020-INO-D, el Instituto Nacional de Oftalmología *"Dr. Francisco Contreras Campos"* tiene como misión *"Mejorar la calidad de vida de la población desarrollando investigación e innovación tecnológica, docencia y atención oftalmológica de la patología de mayor complejidad, proponiendo normas a la autoridad nacional de salud"*;

Que, mediante Resolución Ministerial N° 519-2006/MINSA se aprueba el Documento Técnico: "Sistema de Gestión de la Calidad en Salud", norma que tiene como objetivo general mejorar continuamente la calidad de los servicios, recursos, y tecnología del sector salud mediante el desarrollo de una cultura de calidad, sensible a las necesidades y expectativas de los usuarios externos e internos;

Que, mediante Resolución Ministerial N° 850-2016/MINSA se aprueba el documento denominado "Normas para la Elaboración de Documentos Normativos del Ministerio de Salud", el cual es de observancia obligatoria para las Direcciones Generales, Oficinas Generales, Órganos Desconcentrados y Organismos Públicos del MINSA, y que establece las disposiciones relacionadas con los procesos de formulación, aprobación, modificación y difusión de los documentos normativos;

Que, en el subnumeral 6.1.3 del numeral 6.1 del punto 6 de la norma mencionada, señala que la guía técnica es el documento normativo de salud, con el que se define por escrito y de manera detallada el desarrollo de determinados procesos, procedimientos y actividades administrativas, asistenciales o sanitarias.

Que, mediante Nota Informativa N° 084-2021-DAEEECCR-DEAEO/INO y Nota Informativa N° 060-2021-DAEEECCR-DEAEO/INO se remite a la Dirección Ejecutiva de Atención Especializada en Oftalmología la Guía Técnica: "Guía de Procedimiento Asistencial para la Reconstrucción de la Superficie Ocular usando Trasplante Simple Autólogo de Células Madre Epiteliales Limbares (SLET) elaborado por el Jefe del Departamento de Atención Especializada en Enfermedades Externas, Córnea y Cirugía Refractiva;

Que, mediante Nota Informativa N° 089-2021-OEPE/INO, el Director Ejecutivo de la Oficina Ejecutiva de Planeamiento Estratégico, en atención al Informe N° 032-2021-UO-OEPE/INO, opina favorablemente a la propuesta de la guía antes mencionada; y,

Que, la mencionada guía técnica validada por los profesionales médicos adscritos del Departamento de Atención Especializada en Enfermedades Externas, Córnea y Cirugía Refractiva, con la colaboración de otros profesionales médicos de la Institución en su revisión, tiene como finalidad contribuir a consolidar el proceso de prestación asistencial y mejorar la calidad de la atención, a través de la estandarización del procedimiento de Reconstrucción de la Superficie Ocular usando Trasplante Simple Autólogo de Células Madre Epiteliales Limbares (SLET) en los pacientes de nuestra Institución; asimismo, cumple con las disposiciones de la Resolución Ministerial N° 850-2016/MINSA y con la estructura para las guías técnicas establecida en la Directiva Administrativa N° 001-INO/2020/OEPE "Directiva para la elaboración de documentos normativos del INO", aprobada con Resolución Directoral N° 027-2020-INO-D;

Con la visación del Director Ejecutivo de la Dirección Ejecutiva de Atención Especializada en Oftalmología, Director Ejecutivo de la Oficina Ejecutiva de Planeamiento Estratégico y del Jefe de la Oficina de Asesoría Jurídica y; de conformidad con la facultad conferida en el artículo 6° del Reglamento de Organización y Funciones del Instituto Nacional de Oftalmología, aprobado por Resolución Ministerial N°.447-2009/MINSA, modificado por Resolución Ministerial N° 660-2010/MINSA.

SE RESUELVE:

Artículo 1°. - APROBAR la Guía Técnica: "Guía de Procedimiento Asistencial para la Reconstrucción de la Superficie Ocular usando Trasplante Simple Autólogo de Células Madre Epiteliales Limbares (SLET) del Instituto Nacional de Oftalmología "*Dr. Francisco Contreras Campos*", el cual consta de trece (13) folios; los mismos que forman parte integrante de la presente Resolución.

Artículo 2°.- AUTORIZAR al responsable del Portal de Transparencia la publicación de la presente Resolución en el Portal Web del Instituto Nacional de Oftalmología *"Dr. Francisco Contreras Campos"* www.ino.gob.pe.

Regístrese y comuníquese.

PERÚ Ministerio de Salud INO Instituto Nacional de Oftalmología Dr. Francisco Contreras Campos

DRA. MALENA TOMIHAMA FERNÁNDEZ
DIRECTORA GENERAL (e)
CMP. 27620 R.N.E. 14962

PERÚ Ministerio de Salud

INO INSTITUTO NACIONAL DE OFTALMOLOGÍA "Dr. Francisco Contreras Campos"

Departamento de Atención Especializada en Enfermedades Externas, Córnea y Cirugía Refractiva

Guía Técnica: *"Guía de Procedimiento Asistencial para la reconstrucción de la superficie ocular usando Trasplante simple autólogo de Células Madre Epiteliales Limbares (SLET)"*

LIMA – PERÚ

2021

Guía Técnica: "Guía de Procedimiento Asistencial para la reconstrucción de la superficie ocular usando Trasplante simple autólogo de Células Madre Epiteliales Limbares (SLET)"

Malena Tomihama Fernández
Médico Oftalmólogo
Directora General del Instituto Nacional de Oftalmología

Betty Keiko Arakaki Miyahira
Médico Oftalmólogo
Directora Adjunta

Emerson Demetrio Mantilla Tirado
Médico Oftalmólogo
Director Ejecutivo de la Dirección Ejecutiva de Atención Especializada en Oftalmología

César Augusto Mendiola Barba
Médico Oftalmólogo
Jefe del Departamento de Atención Especializada en Enfermedades Externas, Córnea y Cirugía Refractiva

Elaboración:

César Augusto Mendiola Barba
Médico Oftalmólogo
Jefe del Departamento de Atención Especializada en Enfermedades Externas, Córnea y Cirugía Refractiva

Apoyo Técnico:

M.C. Manuel Cirilo Yui Cerna

Revisión:

M.O. Malena Tomihama Fernández
M.O. Betty Keiko Arakaki Miyahira

PERÚ Ministerio de Salud

INO INSTITUTO NACIONAL DE OFTALMOLOGÍA "Dr. Francisco Contreras Campos"

	Nombre y Apellidos	Órgano / Unidad Orgánica	Firma
Elaborado por:	**M.O. César Augusto Mendiola Barba** Médico Oftalmólogo Jefe del Departamento de Atención Especializada en Enfermedades Externas, Córnea y Cirugía Refractiva	DAEEECCR	
Revisado por:	**Malena Tomihama Fernández** Médico Oftalmólogo Directora General **Betty Keiko Arakaki Miyahira** Médico Oftalmólogo Directora Adjunta	DIRECCIÓN GENERAL	
Aprobado por:	**Malena Tomihama Fernández** Médico Oftalmólogo Directora General del Instituto Nacional de Oftalmología *"Dr. Francisco Contreras Campos"*	DIRECCIÓN GENERAL	

GUÍA TÉCNICA: "*GUÍA DE PROCEDIMIENTO ASISTENCIAL PARA LA CIRUGÍA DE RECONSTRUCCION DE LA SUPERFICIE OCULAR USANDO TRASPLANTE SIMPLE AUTÓLOGO DE CÉLULAS MADRE EPITELIALES LIMBARES (SLET)*"

I. FINALIDAD

Contribuir a consolidar el proceso de atención asistencial y mejorar la calidad de la atención, a través de la estandarización del procedimiento de cirugía de Reconstrucción de la superficie ocular usando trasplante simple autólogo de células madre epiteliales limbares (SLET) en los pacientes del Instituto Nacional de Oftalmología – INO "Dr. Francisco Contreras Campos" en Centro Quirúrgico.

II. OBJETIVOS

2.1 OBJETIVO GENERAL

2.1.1 Contar con una guía técnica para la estandarización del procedimiento de cirugía de Reconstrucción de la superficie ocular usando trasplante simple autólogo de células madre epiteliales limbares (técnica SLET) en los pacientes del INO.

2.2 OBJETIVOS ESPECÍFICOS

2.2.1 Contar con una guía técnica actualizada y basada en la mejor evidencia científica disponible para el procedimiento de cirugía de Reconstrucción de la superficie ocular usando trasplante simple autólogo de células madre epiteliales del limbo (técnica SLET)

2.2.2 Estandarizar el procedimiento de la cirugía de Reconstrucción de la superficie ocular usando trasplante simple autólogo de células madre epiteliales del limbo (técnica SLET).

2.2.3 Asegurar que todos los procedimientos de la cirugía de Reconstrucción de la superficie ocular usando trasplante simple autólogo de células madre epiteliales del limbo (técnica SLET) en pacientes del INO se hagan en base a los parámetros de la presente guía.

III. ÁMBITO DE APLICACIÓN

La presente guía es de aplicación obligatoria en el Centro Quirúrgico (sala de operaciones) del INO.

IV. NOMBRE DEL PROCEDIMIENTO A ESTANDARIZAR:

4.1.1 Nombre común: Trasplante simple Autólogo de Células Epiteliales Limbares (SLET).

4.1.2 Nombre según catálogo: No consignado en el CPMS del MINSA.

4.1.3 Código según catálogo: No consignado en el CPMS del MINSA.

V. CONSIDERACIONES GENERALES

5.1 Acrónimos o abreviaturas

PIO : Presión intraocular
FC : Frecuencia cardíaca
FR : Frecuencia respiratoria
T° : Temperatura
PA : Presión arterial
BSS : Solución salina balanceada
SLET : Trasplante del Epitelio Limbar Simple

5.2 Definiciones operacionales:

5.2.1 Reconstrucción de la superficie ocular usando trasplante autólogo de células madre del limbo (técnica SLET): es una técnica quirúrgica para tratar la insuficiencia límbica que lleva a la fibrosis y vascularización de la córnea. Se requiere remover en primer término el tejido cicatricial de la córnea y cubrirla con membrana amniótica criopreservada y luego proceder a la disección en el ojo sano de una sección de limbo esclerocorneal de aproximadamente 2 x 2 mm que luego se dividirán en pequeños fragmentos que serán injertados en la córnea dañada y fijados con adhesivo tisular de fibrina.

5.2.2 Adhesivo de fibrina: es un pegamento o adhesivo tisular. Tiene dos componentes, una parte gruesa (fibrinógeno) y una porción más delgada (trombina), que se envasan por separado y forman un sello con apariencia de coágulos cuando se mezclan.
Existen algunas proteínas que componen el adhesivo, las que se derivan de productos combinados con el suero humano. Estos elementos provienen de donantes seleccionados de forma minuciosa y se esteriliza completamente, por lo que no hay riesgo de transmisión de virus.
Sin embargo, muchas de las preparaciones de fibrinógeno disponibles en el mercado contienen aprotinina bovina, un polipéptido que inhibe la fibrinólisis, es así que los pacientes con antecedente de alergia a vacunas de origen bovino o a los productos lácteos no pueden ser candidatos para este tipo de procedimiento.

5.2.3 Peritomía: técnica quirúrgica para el tratamiento del pannus en la que se extirpa una franja pericorneal de conjuntiva.

5.2.4 Membrana amniótica: es la membrana interna del saco embrionario y fetal, de superficie resistente, transparente, delgada y rica en colágeno; se utiliza en oftalmología para reconstruir y tratar lesiones de la superficie ocular, ya sea en

la córnea o la conjuntiva. La aplicación de membrana amniótica en una lesión de la superficie ocular disminuye la gravedad de la lesión y, en algunos casos, incluso, evita el trasplante de córnea. El trasplante de membrana amniótica puede mejorar de manera importante la calidad de vida de la persona enferma.

5.2.5 Células madres del limbo: los autores Poten y Loeffler definieron a las Células Madre o Primordiales como aquellas que poseen los atributos funcionales que les dan la capacidad de proliferar, preservarse, producir un gran número de células diferenciadas, regenerar un tejido tras una herida y que además se caracterizan por una enorme flexibilidad. Las células madre ubicadas en el limbo esclerocorneal, son un factor clave en la patología de la superficie ocular; su función es renovar el epitelio corneal.

5.2.6 Trasplante Autólogo: se denomina de esta manera cuando el tejido a ser trasplantado proviene del mismo paciente.

5.3 Conceptos básicos:

5.3.1 Córnea: es un tejido transparente, avascular que está ubicado en la región anterior del globo ocular cuya función principal es la de formar parte del sistema dióptrico del ojo. Permite el paso de la luz del exterior al interior del ojo. Se encuentra por delante del iris y de la pupila. Para cumplir su función debe ser transparente y de estructura relativamente homogénea porque sus irregularidades (astigmatismos elevados) o alteraciones en su transparencia llevan a la pérdida o disminución de la visión de los pacientes. Consta de las siguientes capas: epitelio, membrana basal, membrana de Bowman, estroma, capa de Dua, membrana de Descemet y endotelio.

5.3.2 Epitelio corneal: es la capa más superficial de la córnea, formado por diversas capas celulares de epitelio escamoso estratificado (entre 5 y 7, en su zona periférica aumentan de 8 a 10), tiene un grosor aproximado de 50-56 µm. En esta primera capa corneal existen tres tipos de células: células escamosas (microvellosidades), células intermedias, células basales. Entre todas ellas, existen uniones intercelulares muy desarrolladas que confieren gran estabilidad. El epitelio, se encarga de mantener la transparencia y el poder refractivo de la córnea, servir de barrera a diferentes microorganismos, proteger de elementos físicos adversos, estabilizar la lágrima a través de las microvellosidades.

5.3.3 Membrana basal: es una membrana fina ubicada por debajo del tejido epitelial.

5.3.4 Membrana de Bowman: es una capa de tejido transparente acelular, formada por fibras de colágeno y mide aproximadamente 17 µm. Limita en su cara anterior con la membrana basal epitelial y en su cara posterior con el estroma.

5.3.5 Estroma: capa de la córnea que contiene fibras de colágeno, en su mayoría de los tipos I y V, situada entre el epitelio y endotelio corneal y constituye el 90% del espesor corneal. Tiene un grosor aproximado de 500 µm y está formado por fibras de colágeno, queratocitos y matriz.

5.3.6 Capa de Dua: es una capa acelular, que mide solo 15 um de espesor y está situada entre el estroma de la córnea y la membrana de Descemet y es la sexta capa de la córnea descubierta de la córnea. A pesar de su delgadez, la capa es muy resistente e impermeable al aire.

5.3.7 Membrana de Descemet: capa elástica de tejido membranoso que se encuentra en la córnea, entre la capa endotelial y el estroma, tiene entre 2 y 20µm de grosor. Se trata de la membrana basal del endotelio. En el nacimiento esta membrana tiene aproximadamente 3µm de grosor y crece aproximadamente 1µm por década; su capa más anterior, es la más vieja y también la menos uniforme, corresponde a la parte fetal de la membrana.

5.3.8 Endotelio: es una capa única de células escamosas de 5 µm de espesor. Son células predominantemente hexagonales con un área aproximada de 18 μm^2 y su función es regular el fluido que entra a la córnea desde la cámara anterior.

5.3.9 Esclera: denominada también esclerótica, conforma junto con la córnea, la túnica fibrosa del globo ocular. Es una estructura más hidratada que la córnea y contiene vasos sanguíneos. Su color depende del grosor y contenido graso. En la zona anterior del ojo la esclera se une a la córnea y a la conjuntiva bulbar, formando una zona de transición denominada limbo esclerocorneal.

5.3.10 Limbo: Zona de transición entre la córnea y la conjuntiva bulbar, su espesor es de aproximadamente 1 mm y es la región ocular encargada de la regeneración celular del epitelio corneal (capa transparente y más superficial de la córnea). La labor regenerativa es responsabilidad de las células madre (Stem cells) que residen en el limbo.

5.3.11 Conjuntiva: es la membrana mucosa epitelial que cubre la cara anterior del globo ocular excepto la córnea para luego reflejarse y recubrir la cara interna de los párpados.

5.3.12 Insuficiencia límbica: la causa de la insuficiencia límbica reside en la destrucción de las células madre limbares.
Este fenómeno trae como consecuencia la vascularización del epitelio y su pérdida de transparencia, debido a que las células epiteliales no pueden regenerarse, produciéndose un epitelio anormal que impide el paso de la luz hacia la retina.
La insuficiencia límbica puede presentar una gravedad variable, dependiendo del número de células madre afectadas. En algunos casos, el paciente puede llegar a perder la visión completa del ojo afectado.
Las causas de la insuficiencia límbica pueden ser congénitas o adquiridas. Las lesiones adquiridas pueden estar ocasionadas por: infecciones múltiples, reiteradas cirugías en un ojo, uso prolongado de tratamientos con gotas y por accidentes químicos.

5.3.13 Pannus: Vascularización superficial periférica de la córnea con infiltración de tejido de granulación.

5.3.14 Anestesia peribulbar: procedimiento anestésico que consiste inyectar el fármaco anestésico en la órbita alrededor de la línea ecuatorial del globo ocular. La difusión del fármaco provoca la parálisis del músculo orbicular, por lo que no

es necesario realizar bloqueo del nervio facial y provoca menor presión posterior.

5.3.15 Escala de Ramsay: es la escala más usada y el patrón de referencia para validar nuevas escalas u otros métodos de monitorización objetiva. Ha sido la escala más empleada en estudios controlados y aleatorizados con respecto a la calidad de sedación y su repercusión en la duración de la ventilación mecánica.

5.3.16 Escala de valoración de Aldrete's: es la escala que permite valorar la recuperación postanestésica del paciente. Es simple y considera los acontecimientos que pueden presentarse al despertar y poner en juego la salud de los pacientes. Es útil para evaluar el despertar inmediato.

5.4 REQUERIMIENTOS BÁSICOS

5.4.1 Infraestructura:

La sala de operaciones debe cumplir con las condiciones de iluminación, ventilación, recambio de aire, establecidas en el documento técnico correspondiente (NTSN°119-MINSA/DGIEM-V.01"Infraestructura y Equipamiento de Establecimientos de Salud del tercer nivel de atención").

El mantenimiento rutinario de sala de operaciones (limpieza, desinfección del ambiente y otros), se realizará en función a los lineamientos establecidos en el documento técnico correspondiente (Guía técnica de Procedimientos de limpieza y Desinfección de Establecimientos de Salud aprobada con RM-372-2011/MINSA).

El mantenimiento preventivo de equipos biomédicos, electromecánicos como ventilación, aire acondicionado y otros, se realizará en función a las directrices establecidas en el documento técnico correspondiente (Lineamientos para la Elaboración del Plan Multianual de Mantenimiento de la Infraestructura y el Equipamiento en los Establecimientos de Salud aprobado con RM-533-2016/MINSA).

5.4.2 Recursos Humanos:

5.4.2.1 Médico oftalmólogo (cirujano principal).
5.4.2.2 Médico asistente (médico residente o en entrenamiento - fellow).
5.4.2.3 Personal instrumentista (Enfermería).
5.4.2.4 Personal circulante (Enfermería).

Si el caso amerita realizar el procedimiento bajo sedación o anestesia general, se requerirá de médico anestesiólogo, así como el personal en lo referente a la evaluación/manejo pre, intra y postanestésico, concomitantemente con las actividades de la unidad de recuperación postoperatoria y las actividades de atención pre y postquirúrgica hospitalaria.

El personal instrumentista de sala de operaciones verifica y ejecuta la correcta disposición de los elementos punzocortantes, siendo responsable conjuntamente con el personal circulante de verificar el uso de los elementos de bioseguridad, equipos de protección personal del personal que intervendrá en la cirugía; debe acreditar conocimientos y habilidades de las normas de esterilización, bioseguridad, limpieza y desinfección de la sala de operaciones.

El personal circulante de sala de operaciones cumple con la preparación del quirófano (antes y después de la cirugía), preparación de insumos, dispositivos, equipos biomédicos, recepción del paciente, verifica la eliminación de los contenedores de elementos punzocortantes, utiliza equipos de protección personal, acredita conocimientos y habilidades de las normas de esterilización, bioseguridad, limpieza y desinfección de sala de operaciones.

El centro quirúrgico debe contar con personal entrenado para la limpieza, desinfección del quirófano (pisos/paredes), manejo de residuos sólidos hospitalarios, debe utilizar equipos de protección personal (bioseguridad), acreditar conocimientos y habilidades de las normas de limpieza y desinfección de sala de operaciones.

5.4.3 Recursos Materiales

5.4.3.1 Equipos Biomédicos u otros:

5.4.3.1.1 Lámpara de hendidura para evaluación pre y postoperatoria.
5.4.3.1.2 Microscopio quirúrgico oftalmológico.
5.4.3.1.3 Set de instrumental quirúrgico para SLET.
5.4.3.1.4 Sistema de transporte y preservación de la membrana amniótica.
5.4.3.1.5 Monitor de funciones vitales.
5.4.3.1.6 Máquina de anestesia con monitoreo no invasivo.

5.4.3.2 Otros equipos

5.4.3.2.1 Equipo de cómputo para soporte de actividad de Telesalud.
5.4.3.2.2 Monitor de visualización mayor a 40", adosado a la pared.

5.4.3.3 Productos farmacéuticos, dispositivos médicos, productos sanitarios

5.4.3.3.1 Medicamentos:

5.4.3.3.1.1 Bupivacaína 0.5% x 20ml
5.4.3.3.1.2 Cloruro de Sodio 0.9% 1000 ml
5.4.3.3.1.3 Dexametasona 4 mg o Triamcinolona acetónido 40mg/m
5.4.3.3.1.4 Diazepam 10 mg
5.4.3.3.1.5 Hidroxipropilmetilcelulosa/Dextran ó Alcohol polivinílico 1.4%
5.4.3.3.1.6 Ketorolaco 30 mg

5.4.3.3.1.7 Lidocaína 2% S/E sin preservantes
5.4.3.3.1.8 Moxifloxacino Clorhidrato 0.5%/Dexametasona 1 mg ó Ciprofloxacino 3mg / Dexametasona 1 mg.
5.4.3.3.1.9 Prednisolona Acetato 1%

5.4.3.3.2 Dispositivos médicos:

5.4.3.3.2.1 Nylon 10/0 con dos agujas espatuladas
5.4.3.3.2.2 Aguja descartable 23G X1"
5.4.3.3.2.3 Apósito transparente autoadhesivo 10 x 12cm
5.4.3.3.2.4 Adhesivo tisular de fibrina
5.4.3.3.2.5 Membrana amniótica criopreservada
5.4.3.3.2.6 Catéter intravenoso 22G
5.4.3.3.2.7 Cuchillete de 15°
5.4.3.3.2.8 Cuchillete de crescent angulado
5.4.3.3.2.9 Equipo de venoclisis
5.4.3.3.2.10 Jeringa descartable 1 cc con aguja
5.4.3.3.2.11 Jeringa descartable 10 cc con aguja
5.4.3.3.2.12 Microesponja oftálmica x 10 Pzas.
5.4.3.3.2.13 Protector ocular transparente
5.4.3.3.2.14 Gasa en paquetes de 5 x 5cm x 5 unid

5.4.3.3.3 Productos sanitarios:

5.4.3.3.3.1 Alcohol etílico
5.4.3.3.3.2 Alcohol isopropílico
5.4.3.3.3.3 Torundas de algodón
5.4.3.3.3.4 Papel para limpieza del lente
5.4.3.3.3.5 Papel toalla

5.4.3.3.4 Mobiliario clínico de Sala de Operaciones:

5.4.3.3.4.1 Mesa de operaciones de oftalmología/eléctrica/altura variable/con ruedas.
5.4.3.3.4.2 Mesa rodable para instrumental.
5.4.3.3.4.3 Mesa de Mayo.
5.4.3.3.4.4 Mesa rodable angular.
5.4.3.3.4.5 Portasuero metálico rodable múltiple.
5.4.3.3.4.6 Vitrina de acero inoxidable para instrumentos/material estéril.
5.4.3.3.4.7 Silla de cirujano de altura variable/respaldo y apoya codos regulables/móvil.
5.4.3.3.4.8 Taburete para quirófano/de altura variable/con respaldo: cirujano (a), asistente/ayudante, anestesiólogo (a), circulante, otros.
5.4.3.3.4.9 Escalinata de metal.
5.4.3.3.4.10 Porta balde metálico rodante.

5.4.3.3.5 Formatos y otros

5.4.3.3.5.1 Formatos diversos relacionados con la programación quirúrgica, pedido de sala de operaciones, lista de verificación de cirugía segura, reporte quirúrgico, reportes diversos de la historia clínica.

5.4.3.3.6 Material diverso:

5.4.3.3.6.1 Material de escritorio.
5.4.3.3.6.2 Dispositivos de bioseguridad.
5.4.3.3.6.3 Dispositivos de protección personal.
5.4.3.3.6.4 Insumos de limpieza.
5.4.3.3.6.5 Dispositivos para residuos hospitalarios

VI. CONSIDERACIONES ESPECÍFICAS

6.1 Descripción del procedimiento

En el servicio de Hospitalización:

6.1.1 El personal técnico de enfermería recibe al paciente y familiar, verifica identidad, indicación de hospitalización, orden de Sala de operaciones y le asigna cama y ropa hospitalaria.

6.1.2 El personal técnico de enfermería, le proporciona al paciente la ropa quirúrgica,[1] con adhesivo donde se consigna información del procedimiento a realizar[2] y lo conduce al vestidor acompañado de su familiar para que lo asista.

6.1.3 El personal técnico de enfermería indica al paciente, usar los servicios higiénicos, lavarse la cara y atienda sus necesidades fisiológicas.

6.1.4 El personal de enfermería verifica que el paciente no tenga lentes de contacto, pestañas postizas, dentadura postiza, maquillaje, uñas pintadas, objetos de valor, además busca la presencia de algún signo de alarma ocular[3]. Realiza el marcado del ojo a intervenir en la piel de la frente del paciente.

6.1.5 El personal de enfermería controla las funciones vitales[4] del paciente e indaga si presenta o refiere síntomas[5] y además interroga sobre ingesta de alimentos[6].

6.1.6 El personal de enfermería, administra medicación previa al procedimiento[7]. Asimismo, el personal de enfermería registra

---

[1] Camisón de tela con apertura y sujetadores.

[2] Nombre del paciente, procedimiento quirúrgico a realizar, ojo a operar, tipo de anestesia y nombre del médico que va a operar, fecha de intervención.

[3] Ojo rojo, lagrimeo, legañas, parpadeo frecuente, entre otros.

[4] El control de las funciones vitales (FC, FR, T°, PA), incluye el peso del paciente, saturación de oxígeno con pulsioxímetro.

[5] Dolor de cabeza, tos, náuseas, fiebre, entre otros.

[6] Se indaga sobre ingesta de alimentos.

[7] Medicación por vía oral ansiolítico oral o I.M. según el caso.

en el formato de control de enfermería y otros, la atención brindada al paciente.

Verificación de la membrana amniótica en Centro Quirúrgico

6.1.7 El personal circulante verifica en el conservador de Centro quirúrgico, la disponibilidad del tejido de membrana amniótica, además de la información técnica, temperatura de conservación, la integridad del medio de conservación y los datos del paciente que va a recibir el tejido.

Paciente en Centro Quirúrgico

6.1.8 El personal técnico de enfermería recibe al paciente, lo asiste para que se coloque el gorro, mascarilla, botas y lo traslada a la sala de espera prequirúrgica.

Preparación de la sala de operaciones:

6.1.9 El personal circulante procede al lavado clínico de manos como paso previo a la limpieza y desinfección de la sala de operaciones y la colocación de sábana quirúrgica a la camilla.

6.1.10 El personal circulante verifica previamente la temperatura y humedad del ambiente, enciende los equipos biomédicos: monitor de funciones vitales y la operatividad del microscopio quirúrgico.

6.1.11 El personal instrumentista procede al lavado de manos quirúrgico y a vestirse con ropa quirúrgica estéril, como paso previo a la preparación de la mesa quirúrgica: instrumental quirúrgico para SLET, riñonera, mandil quirúrgico, papel toalla estéril, guantes estériles, gasas, hisopos de madera, jeringas de 10cc, 5cc y 1cc, campo fenestrado, campo simple, cánulas de 27G y equipo de venoclisis.

6.1.12 El personal circulante traslada al paciente de la sala de espera prequirúrgica a sala de operaciones.

Paciente en sala de operaciones:

6.1.13 El médico oftalmólogo revisa la historia clínica y verifica los datos del paciente y el plan quirúrgico.

6.1.14 El personal circulante procede a ubicar al paciente en la camilla quirúrgica y colocarle una vía endovenosa[8] .

6.1.15 El médico oftalmólogo procede a administrar anestesia local (peribulbar).

[8] Esta vía se colocará en función a la condición y necesidad clínica del paciente. (Riesgo Quirúrgico).

6.1.16 El personal circulante, instila gotas anestésicas como paso previo a la asepsia y antisepsia del ojo a operar, utilizando yopovidona[9] (solución al 10% y 5%). Cuenta con una riñonera estéril que contiene una pinza mosquito, gasas e hisopos de madera; se realizará con la técnica convencional, con solución de yodopovidona al 10% para la limpieza de piel y párpados y se instilará unas cuantas gotas de solución de yodopovidona al 5% en fondos de saco conjuntival y se dejará actuar por 3 minutos.

6.1.17 El personal circulante traslada la membrana amniótica, contenido en el medio de preservación a sala de operaciones, verificando las condiciones técnicas establecidas ubicándolo sobre la mesa quirúrgica auxiliar.

6.1.18 El médico oftalmólogo procede al lavado de manos quirúrgico, continuando con la puesta de ropa quirúrgica estéril, asistido por el personal instrumentista y circulante.

6.1.19 El personal circulante instila gotas anestésicas como paso previo para que el médico oftalmólogo coloque los campos estériles al paciente, seguido del apósito trasparente estéril y se procederá a colocar el blefaróstato para exponer el área quirúrgica. Finalmente se realizará un lavado con solución salina fisiológica.

6.1.20 Se mide el diámetro corneal del ojo donador del paciente con el compás, se hacen marcas y se realiza un corte, para luego hacer una disección en el tejido subconjuntival y resecar el tejido limbar próximo a la córnea. Las dimensiones del injerto deben ser las suficientes para que una vez fragmentados se coloquen en la superficie corneal (2mm x 2mm aproximadamente).

6.1.21 El área de la resección limbar en el ojo donante, se cubre con la conjuntiva adyacente utilizando adhesivo de fibrina.

6.1.22 En el ojo receptor contralateral y que presenta insuficiencia límbica, conjuntivalización y vascularización visible de la córnea, se realiza una peritomía de 360°.

6.1.23 Según el caso clínico, se realiza una queratectomía superficial y se extirpa el pannus vascular que cubre la córnea del paciente, dejando libre el estroma corneal.

6.1.24 Sobre la superficie del estroma corneal descubierto, se coloca el injerto de membrana amniótica, fijándolo con adhesivo de fibrina.

---

[9] Se usa primero solución de yodopovidona al 10% para limpieza de pestañas, párpados y zona orbitaria para luego instilar una gota de yodopovidona al 5%, que retirará el médico al inicio del procedimiento.

6.1.25 Los bordes de la membrana amniótica que cubre la superficie corneal, se colocan por debajo del margen libre de la conjuntiva. Los excesos de membrana amniótica, se recortan usando la tijera Vannas.

6.1.26 El tejido limbal donante, es sostenido suavemente, se divide utilizando la tijera Vannas, entre ocho a diez fragmentos pequeños, los cuales se distribuyen dentro de la superficie corneal cubierta con la membrana amniótica del receptor, evitando el eje visual, se finaliza el proceso con la fijación de los fragmentos de tejido limbar aplicando adhesivo de fibrina. De ser el caso se colocará un segundo injerto de membrana amniótica. Al terminar el procedimiento se coloca un lente terapéutico blando.

6.1.27 Se aplica una sutura de nylon 10/0 en el tejido conjuntival del ojo receptor.

6.1.28 El médico oftalmólogo retira el blefaróstato, el apósito transparente adhesivo[10], los campos del paciente y coloca el protector ocular según corresponda.

6.1.29 El personal instrumentista recoge el instrumental usado en la cirugía y lo entrega a central de esterilización y el personal circulante culmina la lista de verificación de cirugía segura.

6.1.30 El médico oftalmólogo elabora el reporte quirúrgico, registra en la historia clínica las indicaciones de hospitalización, indicando reposo en posición decúbito dorsal al menos 2 a 3 horas, analgésicos, control de funciones vitales y visita médica al día siguiente para el alta.

6.1.31 El médico oftalmólogo llama al familiar del paciente y le informa sobre la cirugía señalándole que el paciente permanecerá hospitalizado.

6.1.32 El paciente es trasladado a sala de recuperación para de ser necesario sea monitorizado por el médico anestesiólogo, quien comunica a la enfermera de recuperación sobre medicación analgésica endovenosa de corresponder.

Paciente en Sala de Recuperación

6.1.33 Si el paciente recibió anestesia general o sedoanalgesia, el personal de enfermería de recuperación verifica vía área (tubo de Mayo), oxigenoterapia, vía endovenosa, funciones vitales; también se evalúa el grado de sedación de paciente con la escala de Ramsay[11] y la escala de valoración de Aldrete's[12] y lo

[10] También denominado aislante sintético de pestañas.

[11] Escala subjetiva para evaluar grado de sedación en pacientes, tiene 6 grados de evaluación.

[12] Son criterios para el alta en la recuperación post anestésica.

registra en el formato de postanestesia. El personal de enfermería de recuperación verifica y reporta el estado de conciencia del paciente, según los criterios establecidos[13], y reporta al médico anestesiólogo, quien indica el alta de Sala de Recuperación y su pase a Sala de Hospitalización.

Sala de Hospitalización

6.1.34 El paciente es trasladado al servicio de hospitalización, el personal técnico le retira el gorro y las botas al paciente; la enfermera lo recibe, valora al paciente y revisa la historia clínica, ejecuta las indicaciones postoperatorias; se registra el ingreso de paciente utilizando el software y en el registro de reporte de Enfermería y también registra las anotaciones de enfermería mientras permanezca hospitalizado, registra en el kardex la medicación prescrita por el médico tratante, mide las funciones vitales, brinda orientación sobre el cumplimiento de las indicaciones postoperatorias.

6.1.35 Se monitoriza la presencia de algún signo o síntoma adverso (efecto de la anestesia) en el paciente, se retira la vía endovenosa de ser el caso, permanece en servicio de hospitalización para observación.

6.1.36 El médico oftalmólogo indica el alta con indicaciones de antibióticos y corticoesteroides tópicos, señalando al paciente que tendrá que acudir a sus controles postoperatorios.

6.1.37 Se informa a familiar o acompañante que asista al paciente en el vestidor, como paso previo al alta.

6.1.38 El personal de enfermería le brinda información sobre sus cuidados postoperatorios e indicándole que acuda a sus citas correspondientes.

[13] Escala Ramsay y la escala de valoración de Aldrete's.

VII. RECOMENDACIONES:

7.1 Disponer físicamente de la presente guía en el Departamento de Atención Especializada en Enfermedades Externas, Córnea y Cirugía Refractiva y Centro Quirúrgico.

7.2 Hacer accesible la presente guía por medios virtuales, para todo el personal del INO y profesionales de la salud.

7.3 Capacitar al personal del Departamento de Atención Especializada en Enfermedades Externas, Córnea y Cirugía Refractiva y Centro Quirúrgico, en la presente Guía Técnica.

7.4 El personal de enfermería verificará diariamente el funcionamiento del equipo (microscopio quirúrgico), conforme a las recomendaciones del personal de Ingeniería biomédica del INO.

7.5 El personal de Servicios Generales (técnico electrónico y eléctrico) debe verificar semanalmente el funcionamiento de las conexiones eléctricas y otros, conforme las recomendaciones del personal de Ingeniería biomédica del INO.

VIII. ANEXOS:

Figura N° 01

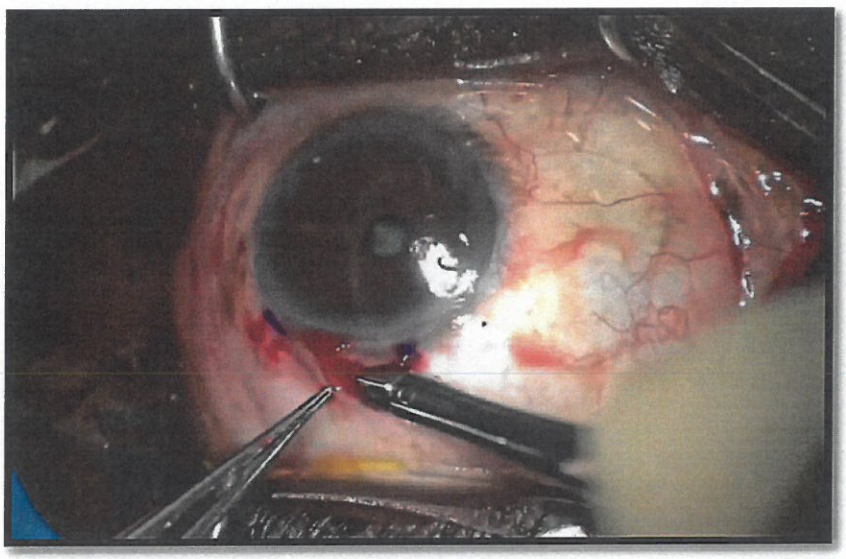

Disección del tejido conjuntival

Figura N° 02

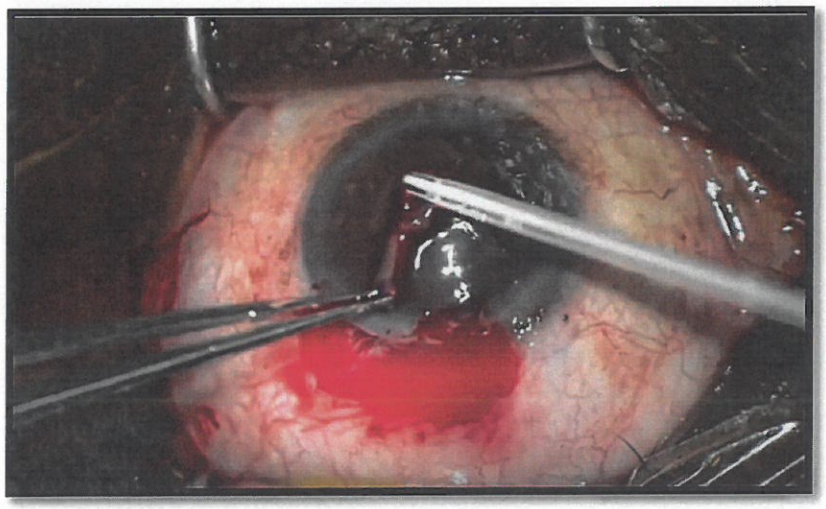

Obtención del tejido limbar

Figura N° 03

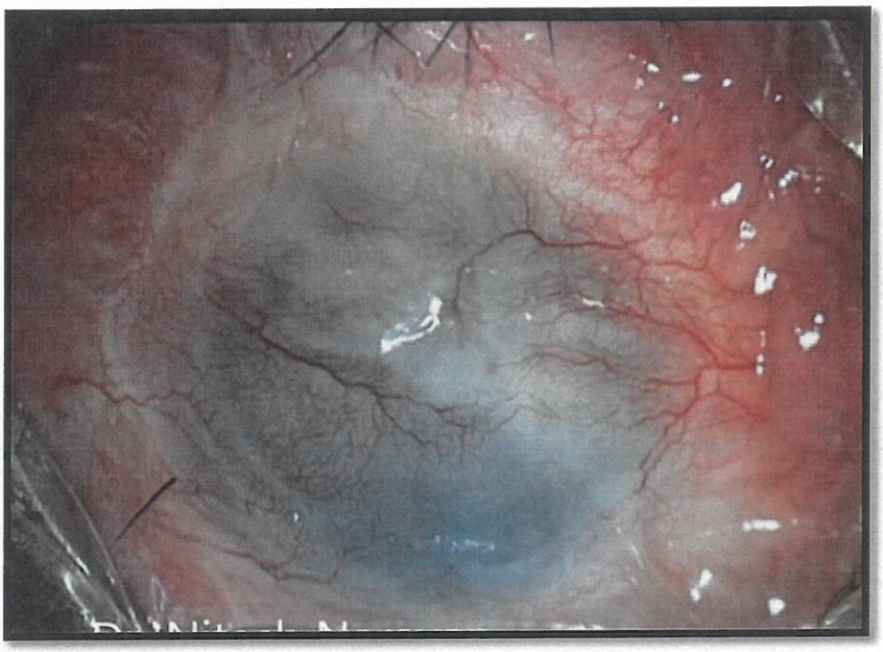

Insuficiencia límbica y conjuntivalización y vascularización visible de la córnea

Figura N° 04

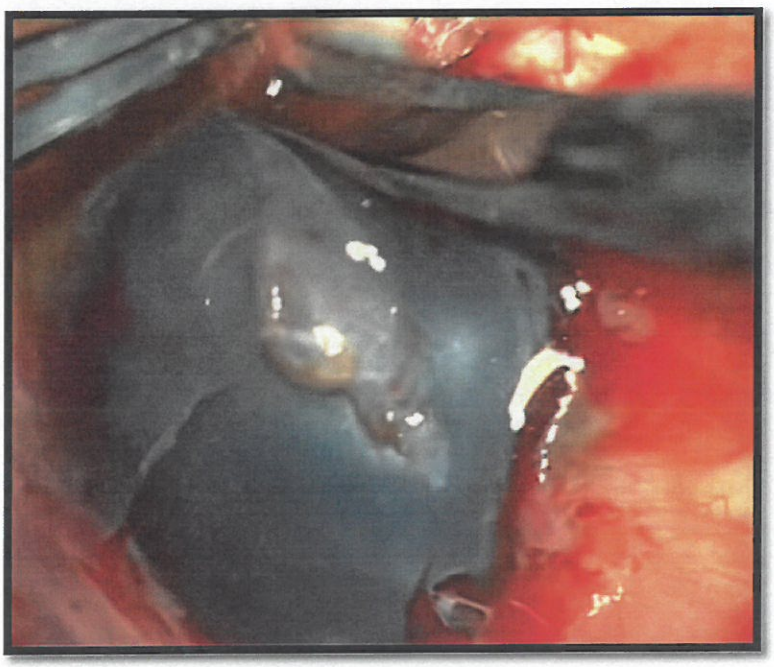

Extirpación del pannus vascular

Figura N° 05

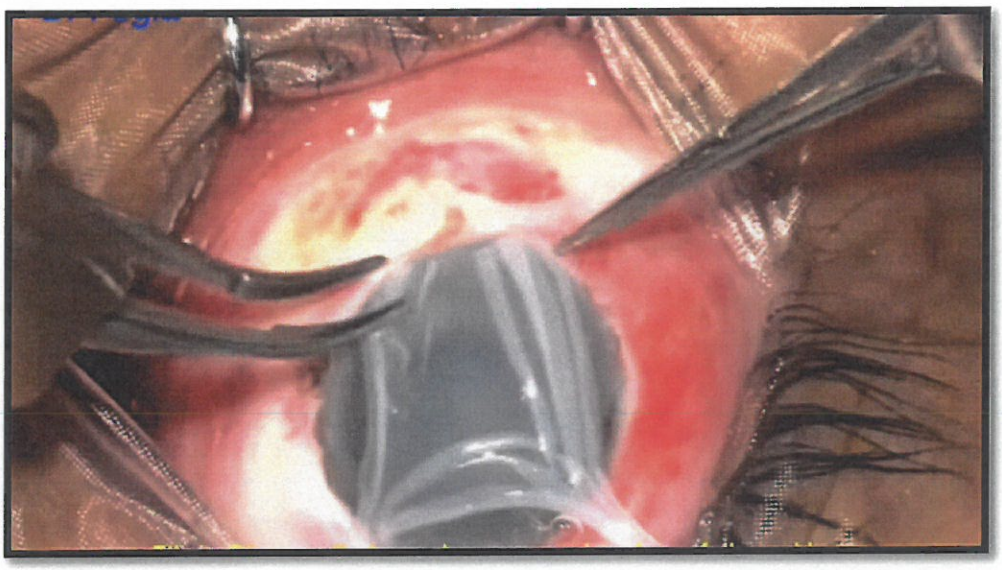

Colocación de la membrana amniótica sobre el ojo receptor

Figura N° 06

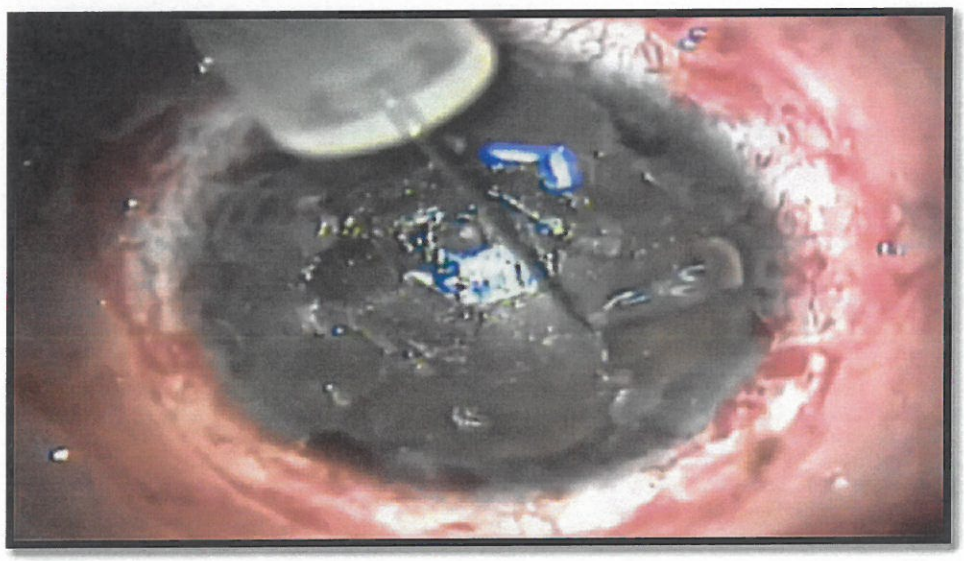

Aplicación del adhesivo de fibrina

Figura N° 07

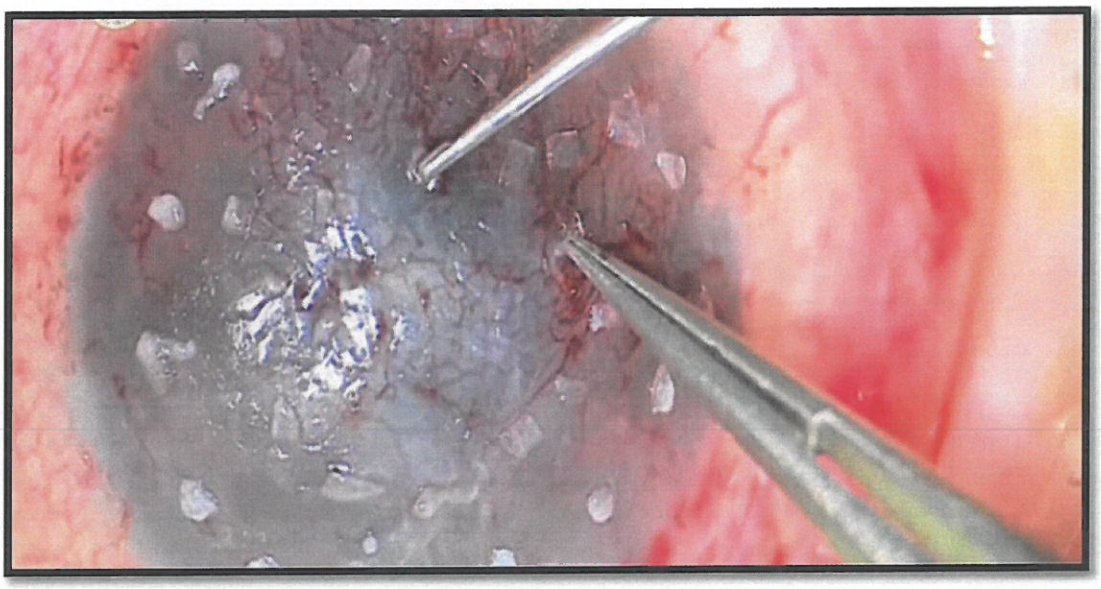

Colocación de los fragmentos del tejido limbar en la superficie corneal

Figura N° 08

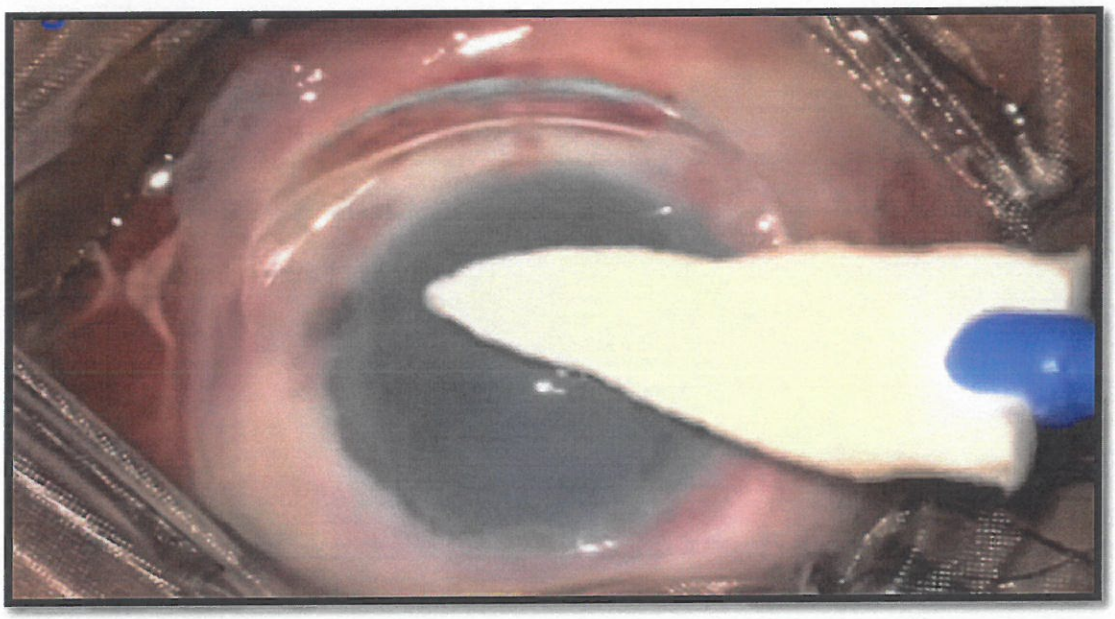

Colocación de lente de contacto blando terapéutico

Fig. N° 09

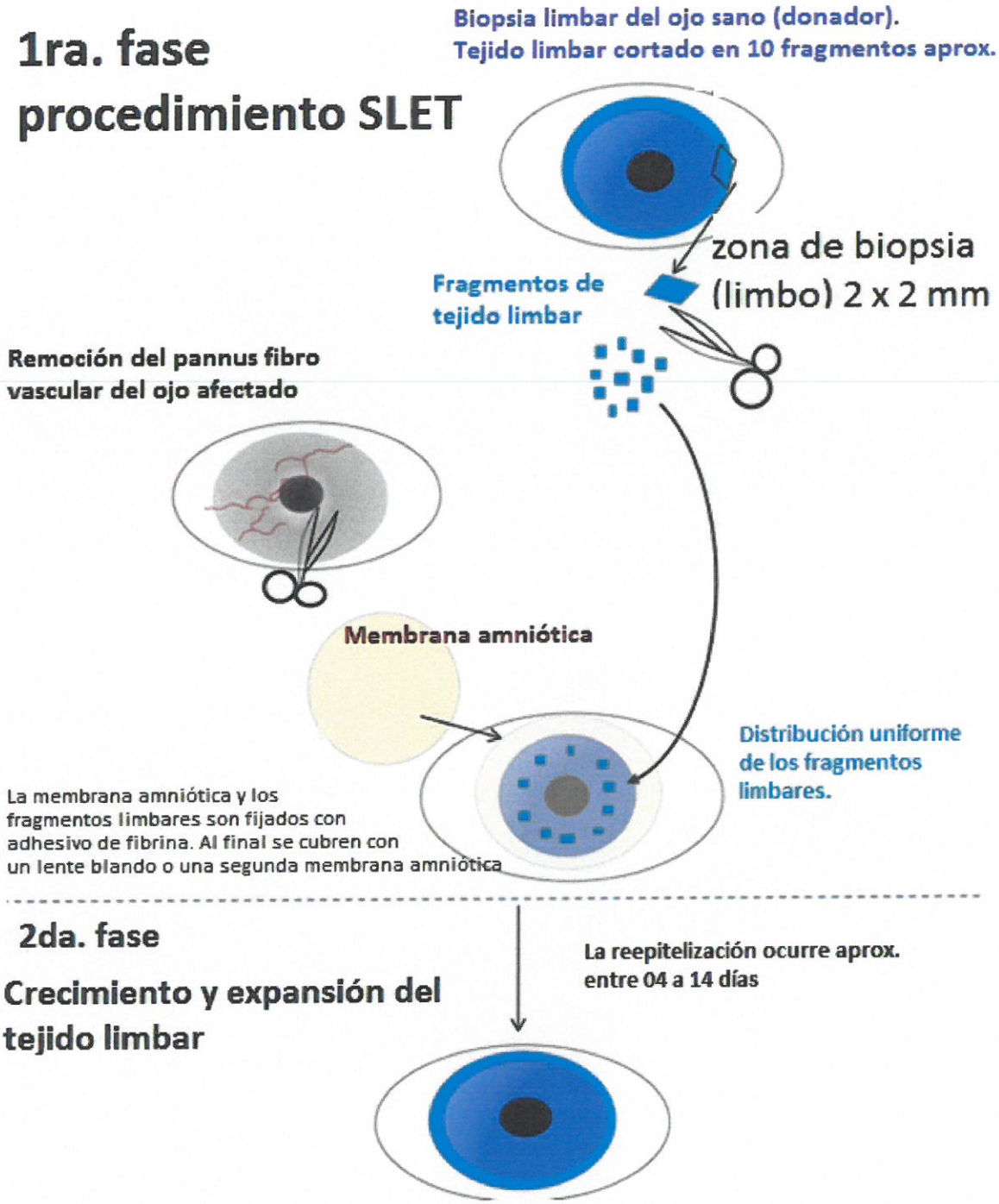

Resúmen de SLET

IX. REFERENCIAS BIBLIOGRÁFICAS

- Simple limbal epithelial transplantation (SLET): a novel surgical technique for the treatment of unilateral limbal stem cell deficiency VS Sangwan, S Basu, S MacNeil... - British Journal of ..., 2012 - bjo.bmj.com
  This study describes a novel surgical technique of limbal transplantation, which combines the benefits of existing techniques while avoiding their difficulties. Six patients with unilateral and total limbal stem cell deficiency following ocular surface burns underwent a single-stage ...
  https://bjo.bmj.com/content/96/7/931.short
- [HTML] Simple limbal epithelial transplantation (SLET): review of indications, surgical technique, mechanism, outcomes, limitations, and impact SS Shanbhag, CN Patel, R Goyal... - Indian journal of ..., 2019 - ncbi.nlm.nih.gov
  ... but also that there was focal retention of stem cells (ABCG2 +, ΔP63α +) in the basal epithelial layer of the newly regenerated epithelium. [11] This ... is a true regenerative procedure that rejuvenates the corneal surface with limbal stem cell–derived corneal epithelia and has the ...
  https://www.ncbi.nlm.nih.gov/pmc/articles/PMC6677059/
- Successful autologous simple limbal epithelial transplantation (SLET) in previously failed paediatric limbal transplantation for ocular surface burns
  S Bhalekar, S Basu, I Lal, VS Sangwan - Case Reports, 2013 - casereports.bmj.com
  ... particles were observed in the upper and lower fornices, the cornea and limbus were almost ... A limbal biopsy was taken from the unaffected eye; the limbal epithelium was cultured on a ... in the laboratory for 2 weeks; and a monolayer of expanded limbal epithelial cells along with ...
  https://casereports.bmj.com/content/2013/bcr-2013-009888.short
- Simple limbal epithelial transplantation: Current status and future perspectives
  CJ Jackson, IT Myklebust Ernø... - Stem cells ..., 2020 - Wiley Online Library
  ... cell deficiency (LSCD), where homeostatic maintenance of the corneal epithelium is compromised ... Several non-limbal cell types have also shown promise in treating LSCD, offering ... 14 Among alternatives, the cultured oral mucosal epithelial transplantation (COMET) technique ...
  https://stemcellsjournals.onlinelibrary.wiley.com/doi/abs/10.1002/sctm.19-0203
- Simple limbal epithelial transplantation (SLET) in failed cultivated limbal epithelial transplantation (CLET) for unilateral chronic ocular burns
  S Basu, S Mohan, S Bhalekar, V Singh... - British Journal of ..., 2018 - bjo.bmj.com
  ... Adult epithelial stem cells located at the limbus are critical for the optical ... the corneal surface and improve vision.3 Autologous limbal stem cell transplantation has been ... With the advent of simple limbal epithelial transplantation (SLET), which also uses minimal donor tissue but ...
  https://bjo.bmj.com/content/102/12/1640.abstract

- Successful management of severe unilateral chemical burns in children using simple limbal epithelial transplantation (SLET)
  V Mittal, R Jain, R Mittal, U Vashist... - British Journal of ..., 2016 - bjo.bmj.com
  ... of LSCD (the absence of the limbal palisades of Vogt, dull and irregular corneal epithelium, superficial corneal vascularisation, persistent epithelial defects (PEDs) and ... The donor tissue was cut into 6–8 small pieces (limbal transplants) with either Vannas scissors or No ...
  https://bjo.bmj.com/content/100/8/1102.short
- Basu S, Sureka SP, Shanbhag SS, Kethiri AR, Singh V, Sangwan VS. Simple Limbal Epithelial Transplantations: Long Terms Clinical Outcomes en 125 cases of Unilateral Chronic Ocular Surface Burns. Ophtalmology. 2016 May;123(5):1000-10. doi:10.16/j.ophtha.2015.12.042 Epub 2016 Feb 17.
  http://www.lvpi.org/
- Vazirani et al. Autologous simple limbal epithelial transplantation for unilateral limbal stem cell deficiency: multicenter results. Br J Ophthamol. 2016 Oct; 100(10):1416-20 doi:101136/bjophthalmol-2015-307348. Epub 2016 Jan 27.
- Amescua et al. Modified simple limbal epithelial transplantation using cryopreserved amniotic membrane for unilateral limbal stem cell deficiency. Am J Ophthalmol. 2014 Sep;158(3):469-75.e2. doi:10.1016/j.ajo.2014.06.002 Epub 2014 Jun 14.
- Atallah MR, Palioura S, Perez VL, Amescua G. Limbal stem cell transplantation: current perspectives. Clinical Ophthalmology(Auckland, NZ).2016;10:593-602. Doi:10.2147/OPTH.S83676.
- García, E. *Algunos aspectos básicos de la anestesia convencional en oftalmología. Universidad de Ciencias Médicas de La Habana (UCMH) Facultad Cubana de Oftalmología.* Ciencias quirúrgicas. Revista Habanera de Ciencias Médicas pag 358. Recuperado de
  http://scielo.sld.cu/pdf/rhcm/v9n3/rhcm10310.pdf
- Manual de Bioseguridad del Instituto Nacional de Oftalmología – INO *"Dr. Francisco Contreras Campos" (2018). Recuperado de*
  http://www.ino.gob.pe/transparencia/resoluciones/2018/RD%20N%20175-2018-INO-D.pdf
- Manual de ropa hospitalaria, EsSalud (2014). Gerencia de Prestaciones de Salud, Oficina de Recursos Médicos. Recuperado de
  http://www.essalud.gob.pe/ietsi/pdfs/tecnologias_sanitarias/m_ropa_hosparia.pdf
- Heredia, R. (2014). Implementación de un sistema de calidad para prendas hospitalarias del Hospital Rebagliati. Facultad de Ingeniería y Arquitectura. Universidad San Martin de Porres. Recuperado de
  http://www.repositorioacademico.usmp.edu.pe/bitstream/usmp/1064/1/heredia_rm.pdf